Neurinomas del nervio acústico

R Charachon
JP Lavieille
JP Chirossel

Resumen. – *En 30 años, el diagnóstico y tratamiento de los neurinomas del acústico ha hecho progresos extraordinarios. Los potenciales provocados auditivos (PPA), el escáner y sobre todo la resonancia magnética (RM) han permitido el diagnóstico precoz de pequeños tumores. La microcirugía, las nuevas vías de acceso, los progresos de la anestesia y la monitorización del nervio facial han disminuido la mortalidad de cerca del 30 % a menos del 1 % y han permitido conservar una motricidad facial normal en cerca del 80 % de los casos, con tumores de todos los tamaños, mientras que la conservación anatómica del nervio facial era rara hace 40 años. La conservación de una audición normal o subnormal es posible incluso para tumores que pueden alcanzar los 2 cm en el ángulo, a condición de que el fondo del conducto auditivo interno no esté afectado. La observación o la radiocirugía sólo pueden considerarse como alternativas en casos seleccionados.*

Todos estos progresos han surgido debido a la aplicación de la microcirugía y de la vía translaberíntica a la exéresis de los neurinomas del acústico desde 1962 por parte de William House. Al obtener desde un principio los resultados citados, aportó a los otologistas y luego a los neurocirujanos las razones para utilizar las tecnologías modernas que han permitido alcanzar el desarrollo actual.

© 2000, Editions Scientifiques et Médicales Elsevier SAS, París. Todos los derechos reservados.

Reseña histórica

Diferentes etapas jalonan los progresos obtenidos en materia de neurinoma del acústico.

ETAPA DESCRIPTIVA

Se establecen poco a poco los fundamentos clínicos del neurinoma del acústico.

En 1777, Sandifort de Leyden describe por primera vez un tumor del VIII par craneal a partir de una pieza de autopsia. La primera correlación anatomoclínica entre tal tumor y un síndrome otoneurológico fue establecida por Lévéque-Lassource en 1810. En 1830, Charles Bell hace una descripción extraordinaria de la sintomatología de lo que Toynbee llamará neurinoma del acústico desde 1853. Para estos autores, el neurinoma del acústico se presenta como un tumor ovalado, blando blancuzco o a veces duro y grisáceo, homogéneo o a veces pseudoquístico. Está rodeado de una pseudocápsula aracnoidea resistente.

ETAPA NEUROQUIRÚRGICA

Su objetivo prioritario es salvar la vida del paciente.

En 1894, Ballancé realizó la primera exéresis de un neurinoma del acústico. Krause describió la vía suboccipital. En 1903, Panse, sin proponérselo, se volvió el pionero de la época actual al efectuar la primera vía translaberíntica. Aunque era la más directa de las vías de acceso del ángulo pontocerebeloso, fue olvidada por ser considerada demasiado estrecha. En esa época, la exéresis se realizaba por digitodisección, bajo anestesia local, sin coagulación, ni fresa, ni microscopio y sin reanimación postoperatoria alguna. La mortalidad alcanzó el 85 %. En 1917, Cushing practicó enucleaciones intracapsulares subtotales que le permitieron disminuir la mortalidad al 5 %, conservando la motricidad facial. Sin embargo, las recidivas eran frecuentes. Al contrario, en 1925 Dandy aconseja la exéresis extracapsular total, con una mortalidad aceptable, a pesar de todo (10 %). En 1940, Olivecrona presenta la primera gran serie de exéresis: la mortalidad alcanza el 22 %, una parálisis facial definitiva aparece en uno de cada dos casos. Los neurinomas del acústico se operan entonces en estado de hipertensión intracraneal, elección forzada dado el riesgo de herniación.

Paralelamente, en 1910 Henschen muestra que el neurinoma del acústico nace del nervio vestibular en el conducto auditivo interno. Antoni describe en 1920 los dos tipos histológicos en los que se basa de la clasificación vigente, tipo A y tipo B.

En 1932, Masson establece que los neurinomas del acústico son, de hecho schwannomas. Distingue, además, los schwannomas de los neurofibromas, que son mucho más raros. La denominación «neurinoma» constituye por lo tanto una expresión impropia en sentido estricto pero será utilizada a lo largo de todo este trabajo pues se trata del término consagrado por la utilización internacional.

Las radiografías centradas en el conducto auditivo interno aparecen en 1912 gracias a Henschen. Sin embargo, las exploraciones más fiables siguen siendo demasiado agresivas para ser indicadas sólo por argumentos de sospecha (angiografía, encefalografía gaseosa fraccionada, cisternografía).

Robert Charachon : *Professeur, chef de service d'oto-rhino-laryngologie.*
Jean-Pierre Lavieille : *Praticien hospitalier, service d'oto-rhino-laryngologie.*
Jean-Paul Chirossel : *Professeur, service de neurochirurgie.*
Centre hospitalier universitaire de Grenoble, BP 217, 38043 Grenoble, cedex 09.

ETAPA OTONEUROQUIRÚRGICA

Durante la etapa otoneuroquirúrgica, la exéresis del neurinoma del acústico toma un giro decisivo que satisface un doble objetivo:

— considerado grave a medidados del siglo XX, el pronóstico vital se vuelve excelente;

— en cuanto al pronóstico funcional facial, llega a ser muy satisfactorio cualquiera que sea el volumen tumoral y a pesar de una exéresis radical.

A partir de 1962, House y Hitselberger, de Los Ángeles vuelven a utilizar el acceso translaberíntico, ampliándolo. Elaboran también una técnica otoneuroquirúrgica fiable (microscopio quirúrgico, coagulación bipolar, microinstrumentación, batería de fresas adaptadas, anestesia-reanimación).

En 1978, House presenta una serie de 1 250 neurinomas del acústico operados cuyos resultados demuestran el valor de su técnica: la mortalidad no supera el 2,6 % mientras que el grado de conservación funcional del nervio facial sobrepasa el 90 %. Sterkers introduce estas técnicas en Francia en 1966. Paralelamente, la fiabilidad de los exámenes con objetivo diagnóstico se acerca al 100 % gracias a los métodos de exploración:

— funcional: audiometría vocal y supraliminar, electronistagmografía (ENG) y PPA sobre todo;

— anatómica: encefalotomografía gaseosa, tomografías en barrido lineal (1960), meatocisternografía yodada (1963, Scanlan), arteriografía vertebral (Huang), tomografía computadorizadora (TC) (1974, Hounsfield) cuya definición es excelente, meatocisternografía gaseosa, y por último resonancia magnética (RM) (1977, Damadian).

Varios autores habían señalado que el neurinoma del acústico nacía cerca del fondo del conducto auditivo interno (Hardy 1937, Steward 1975).

En 1986, gracias al análisis con microscopio electrónico de múltiples piezas operatorias, Sterkers establece el origen del neurinoma del acústico a partir del ganglio vestibular (ganglio de Scarpa).

Los tumores intralaberínticos se explicarían por la similitud entre los ganglios coclear (ganglio espiral) y vestibular; una observación que realizó Gussen [35] da peso a esta hipótesis *(fig. 1).*

La existencia de un neurinoma del acústico con desarrollo extracanalicular, cuyo punto de inicio parece localizarse en el ángulo pontocerebeloso, podría explicarse por las variaciones del ganglio vestibular más o menos cercano al fondo del conducto auditivo interno y por la existencia de islotes ganglionares alejados del ganglio vestibular.

Epidemiología

Los trabajos de Tos [81] en Dinamarca indican una incidencia anual de 9,4 casos por millón de habitantes y por año. En Estados Unidos, se ha encontrado la misma cifra de 10 casos por millón y por año en una población de 2 millones de habitantes. La incidencia de los neurinomas del acústico parece elevada según tres series de exámenes histológicos sistemáticos de huesos temporales humanos: 1 % (5/7/46) según Ohtani [55 bis], 0,82 % (4/490) según Léonard [40 bis] y 0,97 % (5/517) según Stewart [74 bis].

Los neurinomas del acústico constituyen el 8 % de los tumores intracraneales y el 80 % de los tumores del ángulo pontocerebeloso según Whoosley en 1904.

El número de grandes tumores tiende a disminuir debido a un diagnóstico más precoz. La duración de los síntomas que conducen al diagnóstico ha pasado de 33 a 2,5 años en promedio [35, 67].

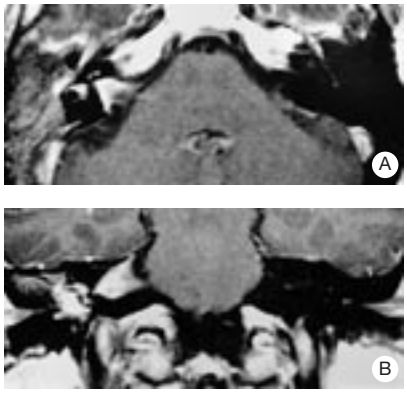

1 *Neurinoma del acústico derecho que invade el conducto auditivo interno, el vestíbulo, la espira basal de la cóclea y el oído medio.*
RM en T1 con gadolinio:
A. Corte axial.
B. Corte coronal.

Mientras que la mayoría de los neurinomas son schwannomas esporádicos, algunos pertenecen a la neurofibromatosis tipo II (NF2). La frecuencia de NF2 parece ser menor al 5 %. La incidencia sería de 1/40 000 según Evans [4]. Mientras que la edad promedio del desarrollo de un neurinoma esporádico parece ser de 50 años, la NF2 se manifestaría a una edad promedio de 31 años y, para las formas más graves, mucho antes, es decir, en la pubertad o la infancia. En la NF2, los neurinomas son siempre bilaterales y se acompañan de neurofibromas, de meningiomas, de gliomas, de ependimomas y de opacidad lenticular subcapsular. El gen anormal está situado en el brazo largo del cromosoma 22q 12 [4, 35, 51].

Al contrario, en la neurofibromatosis tipo 1 (NF1), o enfermedad de Recklinghausen, los neurinomas del acústico son raros (2 %) y nunca son bilaterales. Esta afección aparece en el niño; su frecuencia es de 1/30 000. Las manchas color café con leche y los schwannomas radiculares son frecuentes. El riesgo de degeneración maligna está aumentado. La anomalía está situada en el cromosoma 17 [4, 35, 51].

Patogenia

En lugar de hablar de «neurinoma del acústico», sería más exacto hablar de «schwannoma vestibular». En efecto, la mayoría de los neurinomas del acústico se desarrollan a partir del nervio vestibular, de su rama superior o inferior [12], probablemente con una frecuencia equivalente.

El punto de inicio es tal vez la zona de transición entre la mielina central y la mielina periférica, zona de Obersteiner-Redlich [74]. En la zona central, la mielina es producida por las células oligodendrogliales mientras que la mielina periférica está producida por las células de Schwann. Esta unión se sitúa generalmente cerca del ganglio de Scarpa pero puede variar considerablemente. Otra explicación sería que el neurinoma del acústico se desarrolla a partir de las células de Schwann del ganglio vestibular. Ahora bien, es a este nivel que existe la mayor densidad de células de Schwann mientras que los otros segmentos del nervio, incluyendo la zona de unión, tienen una densidad de células de Schwann mucho más baja [75]. Debe recordarse que es posible localizar el punto de inicio de los tumores más pequeños: la mayoría aparece en la parte media del conducto auditivo interno y casi nunca en el fondo del conducto. Un pequeño número nace en el ángulo pontocerebeloso, todos inmediatamente por fuera del poro. Algunos schwannomas se desarrollan en el oído interno a partir del nervio coclear o bien a partir del nervio vestibular [1, 11].

Genética molecular

El desarrollo de un schwannoma vestibular parece deberse a la inactivación de un gen supresor tumoral. El producto de este gen sería una sustancia reguladora de la división de las células de Schwann que proliferarían si esta sustancia se volviera deficiente [40].

Efectivamente, el gen NF2 codificaría una proteína que contiene 595 aminoácidos denominada Merlin o Schwannomina [4, 82]. Esta proteína presenta un gran parecido con una familia de proteínas asociada al citoesqueleto que puede intervenir en el control del crecimiento celular. Actualmente se admite ampliamente que el gen NF2 es un gen recesivo, supresor del tumor. El mecanismo de su inactivación corresponde al modelo de las dos deleciones consecutivas [62]. En las familias NF2, una copia del gen supresor ya estaría inactivada por una mutación transmitida. En estos enfermos, una sola mutación somática puede inactivar la copia restante del gen NF2 e implicar a las células en la tumorogénesis [66]. Esto explicaría la aparición frecuente de tumores múltiples en las formas familiares de NF2.

Se ha demostrado que las mutaciones del gen NF2 aparecen no sólo en la serie germinal de los pacientes NF2 sino también en los schwannomas y meningiomas esporádicos [49]. Esta pérdida del carácter heterozigoto en los neurinomas esporádicos se ha encontrado en el 33 al 59 % de los casos [4]. En los casos esporádicos, los tumores aparecen cuando los dos alelos del gen NF2 son inactivados en la misma célula por una mutación sobre el primer alelo, generalmente por una deleción cromosómica del segundo alelo y, más raramente, una segunda mutación adquirida. Este fenómeno puede limitarse al tumor; sería el caso de la mayoría de los neurinomas esporádicos. También puede encontrarse en el genoma de los enfermos, como en el caso de las formas juveniles que pueden eventualmente anunciar tumores múltiples; además, estos enfermos transmiten entonces la deleción. Se ha demostrado la existencia de una deleción en los linfocitos de estos enfermos [81, 82].

Otros factores pueden intervenir [56], en particular el factor de crecimiento nervioso (NGF) [6, 18, 64]. El aumento de su nivel sérico se ha visto tanto en los enfermos NF2 como en los casos esporádicos. Lo mismo ocurre para el factor de crecimiento de los fibroblastos (FGF) y el factor de crecimiento derivado de las plaquetas (PDGF).

Relación endocrina

Se ha puesto de manifiesto una preponderancia femenina en numerosas series (el 65 % en la de los autores), aunque se han identificado receptores de estrógenos en sólo el 19 % de los schwannomas vestibulares, mientras que los receptores de progesterona aparecen en 17 % de ellos [15, 38, 50].

Anatomía patológica

El aspecto de los schwannomas vestibulares es generalmente amarillo y a veces algo rosado o rojo. Presenta expansiones quísticas o zonas quísticas. Habitualmente, la estructura es heterogénea con alternancia de zonas blandas y duras. La superficie es típicamente regular, tapizada de vasos que circulan por la vaina aracnoidea y procedentes de la arteria cerebelosa inferior anterior esencialmente. No hay una cápsula verdadera pero la superficie tumoral tiende a ser más firme y más vascularizada que la zona central. Se trata pues de una falsa cápsula que puede ser más o menos difícil de disecar de la vaina aracnoidea.

Los schwannomas vestibulares se desarrollan a partir de los nervios vestibulares y, por lo tanto, su localización es posterior: desplazan habitualmente el nervio facial y el nervio coclear hacia delante. El nervio facial se estira alrededor de la mitad anterior de la cápsula tumoral y la vaina aracnoidea que las separa puede ser puramente teórica, especialmente al nivel donde la arteria cerebelosa inferior anterior, situada por delante del tumor, envía ramas perforantes que pasan a ambos lados del nervio facial hasta alcanzar el tumor. Esta zona generalmente es equidistante del poro y el tronco cerebral en donde el nervio se dobla sobre una de esas ramas, formando un ángulo dirigido generalmente hacia abajo. El nervio facial está raramente dispuesto por encima o por detrás del tumor; en este caso está mucho más expuesto durante la disección, sobre todo en caso de ser posterior, pues obligatoriamente deberá liberarse en su totalidad sin quedar adherido a una membrana aracnoidea, perdiendo así toda aferencia vascular.

El nervio coclear se sitúa generalmente en la cara anterior del tumor mientras que el nervio vestibular a menudo es desplazado a la cara posterior aunque todo esto puede variar considerablemente [60]. Por encima del tumor y a una altura muy variable pasa o pasan a veces las venas de Dandy. En contacto con el polo inferior de los tumores voluminosos discurre el nervio glosofaríngeo en una vaina aracnoidea totalmente independiente de la del neurinoma. Este nervio, cruzado en su cara inferior por la arteria cerebelosa inferior posterior, es el nervio mixto más cercano al tumor. El tumor debe separarse del nervio glosofaríngeo, que constituye un excelente punto de referencia pues su origen es la vertiente inferior del foramen de Luschka. El nervio facial nace sobre el labio anterior del mismo foramen. Por lo tanto, estas relaciones son esenciales en los tumores grandes. Estos pueden invadir el foramen de Luschka complicando mucho esta disposición.

En algunos casos, el tumor toma un aspecto un poco agresivo, con lóbulos que pueden incrustarse alrededor del nervio facial o en el pedúnculo cerebeloso inferior a nivel del tronco cerebral *(fig. 2)*.

Los tumores grandes se encuentran entre el cerebelo por fuera y el tronco cerebral por dentro. La conservación de una capa aracnoidea es vital a nivel del tronco cerebral.

Hay que señalar por último la erosión eventual del conducto auditivo interno, único síntoma detectable con la radiología simple y la tomografía. Esta erosión es independiente del tamaño del tumor. Tiene a veces un carácter destructivo que hace estallar los conductos, lo cual presagia dificultades de disección del nervio facial en el conducto auditivo interno. La extensión hacia el fondo del conducto auditivo interno conduce a la erosión de la cresta falciforme.

Histología

A partir de Antoni, se describen el tipo A y el tipo B.

TIPO A FIBRILAR

El tipo A es denso y está formado por células bipolares en haces rodeados de fibras argirófilas. Sus núcleos alargados se disponen en forma de «torbellinos» o de «empalizada» a veces agrupados formando los nódulos de Vérocay.

TIPO B RETICULAR

El tipo B es laxo y está formado por células con núcleos picnóticos dentro de una trama de microquistes y de fibras argirófilas que a menudo presentan el aspecto de «panal de abeja». Según Masson, el tipo B procedería del tipo A debido a alteraciones vasculares (engrosamiento hialino de las paredes, trombosis) origen de una degeneración lipídica.

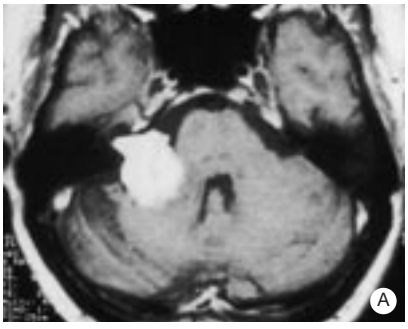

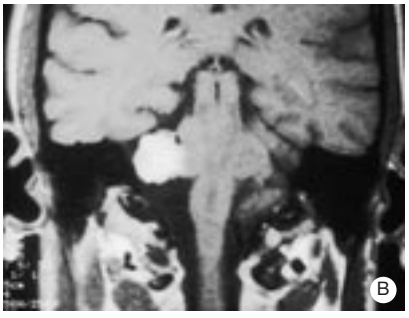

2 *Neurinoma del acústico izquierdo, estadio III, con síndrome cerebeloso aumentado por la intervención: nódulos tumorales insertados en el pedúnculo cerebeloso inferior.*
RM en T1 con gadolinio:
A. Corte axial.
B. Corte coronal.

Las características del tipo B son la textura muy laxa y el polimorfismo de las células tumorales. En 1969, Nager describió dos subgrupos del tipo B. Uno de ellos presenta una degeneración grasa que muestra el aspecto característico de «panal de abeja» que se ha citado, con grandes células pálidas y pequeños núcleos picnóticos. El otro presenta una transformación del tejido tumoral en masas hialinas paucicelulares con sólo algunas células estrelladas englobadas en una sustancia hialina amorfa.

TIPO MIXTO

Muy a menudo el tumor es de tipo mixto. En caso de duda diagnóstica, una tinción con inmunoperoxidasa S100 confirma el origen schwanniano [29]. Las degeneraciones malignas son excepcionales [17].

Crecimiento tumoral

Se admite (fuera de los tumores intracanaliculares) que el tamaño tumoral se mide a nivel del ángulo pontocerebeloso según el diámetro mayor que puede ser paralelo o perpendicular a la cresta petrosa o vertical. Se utiliza a menudo la clasificación de Koss:

— estadio I: tumor intracanalicular;

— estadio II: tumor de menos de 2 cm en el ángulo pontocerebeloso;

— estadio III: tumor de 2 a 3 cm;

— estadio IV: tumor de más de 3 cm [51].

Otros autores prefieren distinguir los tumores de menos de 1,5 cm y los tumores de menos de 2,5 cm [79, 80]. Debe indicarse que un leve aumento del diámetro tumoral produce un aumento mucho más importante del volumen tumoral [39].

El crecimiento tumoral ha sido principalmente estudiado, y de forma muy precisa, por Thomsen [78] en una serie de 127 tumores en evolución en 123 enfermos entre 1973 y 1993. La duración media de observación fue de 3,4 años y el crecimiento medio de 3,2 mm por año. Cerca del 94 % de estos tumores se desarrollaron, algunos de forma irregular con estabilidad seguida de crecimiento. Este crecimiento a veces era rápido y no estaba correlacionado con la edad del enfermo. Aproximadamente 18 % de los tumores permaneció estacionario y el 8 % disminuyó.

Manifestaciones clínicas

Todos los autores [35, 51, 55] señalan la gran variabilidad de la semiología del neurinoma del acústico. El clínico debe mantener su sentido diagnóstico atento ante cualquier síntoma cocleovestibular y cualquier manifestación a nivel de los nervios adyacentes.

En 1989, en una serie de 147 casos estudiados por Mouret [51], la duración media de los síntomas fue de 43,8 meses, variando entre 3 meses y 30 años. La sordera unilateral de percepción, muy evocadora, no fue el primer síntoma más que en el 60 % de los casos; hipoacusia unilateral progresiva con o sin zumbidos, vértigos e inestabilidad. La sordera había sido descubierta al hablar por teléfono en el 8 % de los casos. En todos los demás casos, la semiología era engañosa; sordera fluctuante y síndrome menieriforme (6 %), sordera brusca (5 %), acufenos aislados (10 %), síndrome vestibular mal sistematizado (8 %), pseudoneuritis vestibular (2 %).

Con mucha menos frecuencia, el primer síntoma era una neuralgia trigeminal o una parestesia facial, cefaleas posteriores por hipertensión intracraneal o signos cerebelosos.

Al consultar por este primer síntoma, el enfermo señalaba vértigos mal sistematizados en el 32 % de los casos y más raramente una inestabilidad (8 %). En esta serie estudiada en 1987, el descubrimiento del neurinoma se produjo a través de un escáner practicado por otra razón en el 1,5 % de los casos.

SORDERA

Es el síntoma más frecuente, típicamente unilateral o asimétrico, que progresa alcanzando por lo general las frecuencias agudas en primer lugar en aproximadamente dos tercios de los casos. Sin embargo, las curvas horizontales, ascendentes o más raramente en «U» no son excepcionales (20 %).

El enfermo, como se ha visto, descubre bastante a menudo la pérdida auditiva al hablar por teléfono, a veces al llevar el auricular del lado inhabitual. Esta modalidad refleja la caída muy frecuente de la inteligibilidad mucho más marcada que la pérdida tonal.

La sordera brusca representa en algunas series hasta el 26 % de los casos. Puede corregirse parcial o totalmente, ya sea de modo espontáneo, o bien bajo tratamiento médico. Se sabe por otro lado que del 1 al 2 % de las sorderas bruscas se deben a un neurinoma del acústico [3, 30].

La cuestión más actual es la de los neurinomas con audición normal o infranormal. Deben distinguirse incluso los enfermos que no se quejan de su déficit auditivo (aproximadamente el 15 %) y los que tienen una audición realmente normal en audiometría tonal y vocal (4 %). Además, un número considerable de enfermos tiene una pérdida auditiva bilateral simétrica o casi simétrica, cuya distinción es posible gracias a la audiometría vocal.

ACUFENO

Un acufeno unilateral es bastante a menudo el único signo de alerta que permitirá el diagnóstico en un enfermo cuya audición es normal o subnormal.

VÉRTIGO Y DESEQUILIBRIO

El vértigo con su carácter esporádico es bastante raro y representa el 19 % de los casos en algunas series. Parece más frecuente en los tumores de pequeño tamaño.

El desequilibrio con su carácter permanente sería mucho más frecuente, alcanzando el 50 % en algunas series. Va incrementándose generalmente con el tamaño del tumor.

NEURALGIA FACIAL E HIPOESTESIA FACIAL

La neuralgia es rara. Los autores observaron un caso bastante interesante en el cual la neuralgia sólo se manifestaba en bipedestación, con un neurinoma de tamaño medio pero de localización superior. El nervio trigémino tenía una disposición arqueada sobre el tumor, lo que lo estimulaba cuando al ponerse de pie el nervio era traccionado.

La hipoestesia y principalmente la hipoestesia de la córnea debe explorarse sistemáticamente.

PARÁLISIS FACIAL

Es excepcional, puesto que el nervio facial parece soportar sin lesionarse un gran estiramiento. Los autores observaron una enferma que había presentado tres episodios de parálisis pseudoidiopática que dejaron una alteración de la motricidad de grado II según House-Brackmann. El tamaño del neurinoma era considerable y la exéresis no provocó más perturbaciones de la motricidad facial. En dos casos, se observó una paresia facial inferior que provocaba pérdidas salivales; durante la intervención, el facial no pudo ser conservado pues se perdía totalmente en el tumor pudiendo evocar el diagnóstico de un neurinoma del nervio facial.

Existiría en algunos casos un discretísimo espasmo hemifacial que afecta al músculo orbicular palpebral.

CEFALEAS

Son demasiado banales para constituir un síntoma interesante. Sin embargo la presencia de cefaleas posteriores, aumentadas por la tos o el esfuerzo y acompañadas de una rigidez de nuca temporal, hace pensar en una hipertensión intracraneal a partir de la fosa cerebral posterior.

Se han descrito igualmente cefaleas de aparición brutal con obnubilación que revelan un tumor que aumenta bruscamente de volumen por hemorragia intratumoral.

DISMINUCIÓN DE LA AGUDEZA VISUAL

Se debe al edema papilar aunque no todos los casos de edema papilar se acompañan de una disminución de la agudeza visual. Incluso actualmente, puede ser el signo de alerta de un neurinoma del acústico. La lesión del VI es rara.

LESIÓN DE LOS NERVIOS MIXTOS

Se puede observar en los enfermos que padecen una NF2 con otro neurinoma o un meningioma que evoluciona en el agujero yugular.

Examen clínico

La otoscopia raramente aporta un elemento de diagnóstico. Sin embargo, en el 1 % de los casos, los autores observaron un tumor amarillento detrás del tímpano [11]. Estos tres neurinomas intralaberínticos habían evolucionado a la vez hacia el conducto auditivo interno y hacia el oído medio, ya sea por la ventana redonda o bien por la ventana oval.

La sordera de percepción se precisará mediante la audiometría.

El examen clínico vestibular es muy importante. Con anteojos de Frenzel o mejor videooculografía, debe investigarse un nistagmo espontáneo de la mirada o de posición, que puede existir tanto en un tumor pequeño, donde tiene un aspecto periférico, como en un tumor voluminoso, donde el nistagmo espontáneo toma un aspecto central.

Sin duda es más sensible la búsqueda de una desviación mediante la marcha ciega o la prueba de Fukuda. Una desviación franca hacia el lado sordo es un signo de alerta de gran valor a favor de un neurinoma del acústico. Esta prueba también puede revelar un desequilibrio.

La búsqueda de signos cerebelosos explora una hipotonía o una asimetría unilateral.

La búsqueda de trastornos sensitivos debe ser sistemática sobre todo a nivel de la córnea más que en la pared posterior del conducto (signo de Hitselberger). Es excepcional que se encuentre una alteración motora a nivel de los nervios mixtos.

Audiometría

AUDIOMETRÍA TONAL

Es el examen de base. Las pruebas supraliminares (Fowler, SISI, Tone Decay) ya no tienen interés. El estudio del reflejo estapedial todavía se realiza sistemáticamente ante toda sordera. Su ausencia por estímulo en el oído sordo debe llamar la atención sobre la naturaleza retrococlear de una sordera aunque sea muy discreta. Lamentablemente, este signo no tiene suficiente especificidad y sensibilidad.

AUDIOMETRÍA VOCAL

Es fundamental. Se utiliza la prueba fonética de Lafon, practicado con fuerte intensidad con casco (90 dB con un enmascaramiento del oído contralateral a 70 dB con ruido blanco) exterioriza distorsiones o, si se prefiere, una alteración de la inteligibilidad del oído afectado que aumenta aún a 95 o 100 dB. Este aumento de las distorsiones con la intensidad (*roll-over* de Jerger) siempre se considera como un signo de detección muy valioso.

Las otoemisiones no juegan ningún papel en el diagnóstico de los neurinomas del acústico. No permiten predecir tampoco una mejor preservación de la audición después de la cirugía [16].

POTENCIALES PROVOCADOS DEL TRONCO CEREBRAL

Numerosos trabajos han mostrado que se trata de la prueba más sensible y más específica, aunque su valor no es absoluto [20, 23, 52, 68, 76, 84, 85].

El trazado puede ser totalmente desincronizado, subsistiendo únicamente la onda I en el 10 al 20 % de los casos; la desincronización puede ser más discreta con un aumento de la latencia de la onda V en el 40 al 60 % de los casos. El trazado es normal en el 10 al 15 % de los casos. Se considera patológico un aumento de la diferencia de los intervalos I-V, de 0,20 a 0,30 ms según los autores. Eso demuestra la importancia de la medida exacta de la latencia de la onda I; algunos especialistas no dudan en utilizar la electrococleografía con dicho objetivo.

La gran cuestión es la sensibilidad de los PPA. En los tiempos del escáner, estaba estimada en el 96 e incluso el 99 %. Actualmente, con la posibilidad de descubrir tumores muy pequeños por RM con gadolinio, globalmente esta sensibilidad no parece ser mayor al 85 %. Además, los falsos negativos aparecen sobre todo para los tumores pequeños: 20 % para los tumores de menos de 2 cm en el ángulo y 33 % para los tumores intracanaliculares. En cambio, la sensibilidad parece absoluta para los tumores de más de 2 cm. Incluso se han observado modificaciones contralaterales en los tumores de gran tamaño.

Este límite de la sensibilidad de los PPA en los pequeños tumores obliga a repetirlos una vez por año durante varios años si no se quiere solicitar una RM con PPA normales.

En cambio, los falsos positivos son incluso más frecuentes; no se encuentra tumor más que en el 12 al 18 % de los enfermos que tienen un trazado retrococlear. El porcentaje de falsos positivos asciende entonces al 82-88 % de los casos.

Electronistagmografía y videonistagmografía

Se descubre una hipoexcitabilidad en aproximadamente el 70 % de los casos y una arreflexia en el 50 %. Se trata de un signo de alerta ante un síndrome vestibular sin sordera.

Casi todos los neurinomas procedentes del nervio vestibular superior parecen tener una hiporreflexividad, mientras que ésta sólo existe en el 60 % de los neurinomas procedentes del nervio vestibular inferior. Es posible que la videonistagmografía exploradora del canal posterior permita mejorar estos resultados y prever mejor la importancia de la crisis vestibular postoperatoria. En efecto, una arreflexia clásica sólo refleja el «silencio» del nervio vestibular superior pero no el estado del nervio vestibular inferior. Por lo tanto, puede encontrarse una crisis vertiginosa importante después de la ablación de un neurinoma que conllevaba una arreflexia calórica.

En los tumores de gran tamaño pueden aparecer signos centrales: ausencia de supresión del nistagmo provocado por la fijación de la mirada, perturbación del seguimiento, asimetría del nistagmo optocinético.

Electroneurografía

El estímulo supramáximo del nervio facial revela a menudo una hipoexcitabilidad del lado afectado respecto al lado sano. Sin embargo, todos los autores señalan una ausencia de concordancia entre estos resultados, las dificultades de disección del nervio facial y la conservación de la motricidad facial en el momento de la intervención.

Diagnóstico por imágenes

La TC ha permitido grandes progresos en la detección de los neurinomas del acústico. A menudo es incapaz de diagnosticar tumores de menos de 1 cm en el ángulo y en cualquier caso los neurinomas intracanaliculares. Sigue siendo un examen de control de los neurinomas que no son operados.

La TC sin inyección, en ventana ósea, es indispensable antes de la intervención para precisar las relaciones óseas importantes: conducto auditivo interno normal, ampliado o destruido, posición del canal semicircular posterior si quiere conservarse la audición, neumatización de la mastoides si quiere hacerse una vía translaberíntica o del tegmen tympani si quiere hacerse una vía suprapetrosa, posición y tamaño del seno sigmoide, presencia de un seno sigmoide contralateral, altura del golfo de la yugular interna.

La RM con gadolinio es el único examen capaz de diagnosticar un neurinoma del acústico en todos los casos a partir de 1 mm de diámetro. Precisa también muy exactamente el volumen tumoral, las relaciones con el tronco cerebral y el cerebelo, el trigémino, la vena de Dandy y a veces las arterias cerebelosas *(figs. 3, 4)*. Habitualmente el neurinoma aparece como un tumor muy brillante en T1 con gadolinio. Los límites son francos y con cortes de 1 mm puede determinarse la penetración del tumor en el conducto auditivo interno. La masa tumoral está centrada sobre el conducto auditivo interno y puede ser quística. En algunos casos, tiene extensiones anormales: aspecto lobulado a nivel del tronco cerebral o del nervio facial, penetración en el agujero de Luschka, extensión anterior atípica.

Puede ser útil hacer un examen en super T2, *constructive interference in steady state* (CISS) o *fast spin echo* (FSE) que puede precisar con más nitidez la presencia de líquido cefalorraquídeo (LCR) en el fondo del conducto auditivo interno si se discute una tentativa de conservación de la audición *(figs. 5 y 6)*. Es muy probable que pronto la detección precoz de neurinomas del acústico sólo se haga por RM en FSE [61, 70]. La inyección de gadolinio sólo se practica (en el transcurso del

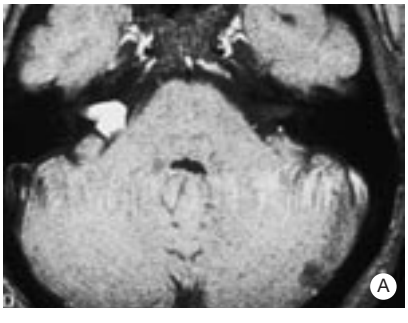

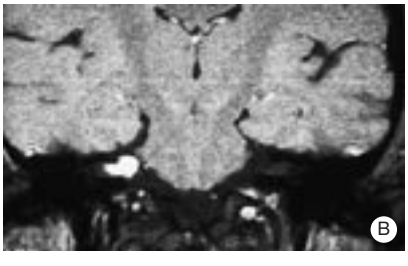

3 *Neurinoma del acústico derecho. RM en T1 con gadolinio.*
A. Corte axial.
B. Corte coronal.

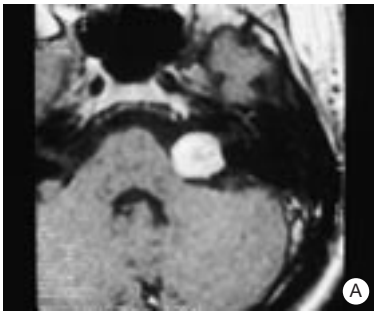

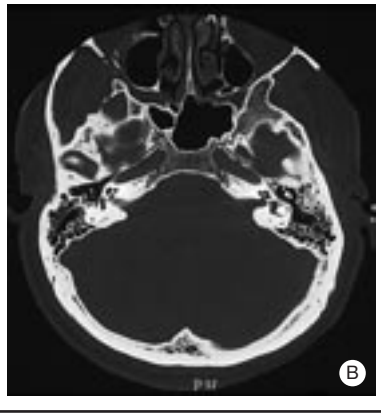

4 *Neurinoma del acústico izquierdo.*
A. RM en T1 con gadolinio.
B. Escáner óseo para determinar los detalles de la vía de acceso.

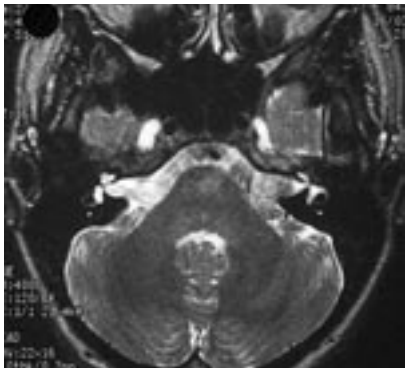

5 *RM en super T2 (fast spin echo). Objetiva:*
— el paquete acusticofacial normal en el ángulo pontocerebeloso y el conducto auditivo interno derecho;
— el neurinoma del acústico izquierdo y la presencia de líquido en el fondo del conducto auditivo interno.
Exéresis por vía retrosigmoidea; audición pre y postoperatoria normal: 20 dB.

mismo examen) ante el descubrimiento de una anomalía. A título indicativo, en Oxford [70] sobre 892 exámenes de RM, 325 fueron practicados a causa de PPA anormales y se hallaron 18 neurinomas (5,54 %); 567 fueron practicados directamente ante una asimetría auditiva que variaba de 15 a 92 dB o un acufeno unilateral con audición normal, y se hallaron 20 neurinomas (3,53 %). El examen sustituiría entonces los PPA. El gadolinio sólo se inyectaría si apareciera una imagen patológica. Esta técnica sería muy fiable, muy rápida (6 minutos) y de un coste mínimo. Si esto fuera confirmado y fuera compatible con un coste limitado, se podría salir del dilema: por un lado, la RM sólo se practica ante PPA anormales y por otro lado, se sabe que los PPA no permiten el diagnóstico del 25 al 30 % de los neurinomas pequeños [20, 76, 84, 86].

Actualmente, ante PPA retrococleares, la RM con gadolinio está indicada formalmente. También lo está si, a pesar de PPA normales, ocurren signos sospechosos: distorsión importante en audiometría vocal y/o hipoexcitabilidad notable al estímulo calórico. Cuando la RM no se ha practicado, es necesario rehacer PPA anualmente o incluso años más tarde, si el enfermo se presenta de nuevo, incluso si sus síntomas no han evolucionado o lo han hecho poco.

Diagnóstico diferencial

La asociación RM- TC permite el diagnóstico diferencial.

El meningioma [36], mucho menos frecuente que el neurinoma del acústico (un caso de cada diez), presenta un ángulo de unión obtuso mientras que el neurinoma tiene un ángulo agudo con respecto al borde posterior del peñasco *(figs. 7 y 8).* La duramadre adyacente capta fácilmente el contraste. Puede existir una hiperostosis a nivel del peñasco o calcificaciones tumorales.

El neurinoma del nervio facial se acompaña de una dilatación de la porción laberíntica del acueducto de Falopio. En algunos casos, los neurinomas del acústico pueden acompañarse de una captación de contraste en esta porción laberíntica, haya o no una propagación tumoral a dicho nivel. Recuérdese que durante la exéresis de algunos neurinomas del ángulo pontocerebeloso, el nervio facial se pierde en el tumor, tanto si la disección se inicia a partir del conducto auditivo interno como del tronco cerebral: se trata probablemente de neurinomas del nervio facial.

El neurinoma del trigémino tiene una topografía diferente a nivel del ápex petroso y se acompaña de una propagación en forma de alforja.

El neurinoma de los nervios mixtos está centrado sobre el foramen yugular, que se amplía.

El quiste epidérmico intraaracnoideo no capta el contraste en T1 y aparece muy brillante en T2. La neuralgia trigeminal es un signo de alerta frecuente. Su imagen en T1 suele ser más densa que el LCR pero esto es inconstante y puede conducir a un diagnóstico diferencial difícil con el quiste aracnoideo. No obstante, se acompaña a veces de una discreta erosión de la cara posterior del peñasco.

El quiste aracnoideo da una imagen muy semejante pero por definición su densidad es absolutamente la del LCR.

Las cordomas y las condrosarcomas afectan al ápex petroso y al clivus. El quiste de colesterol se desarrolla en el ápex petroso y puede repercutir sobre el aparato cocleovestibular, el nervio trigémino, los nervios oculomotores y el nervio facial. Da una señal muy fuerte en T1 sobre todo y una señal más discreta en T2. Su cápsula puede captar contraste *(fig. 9).*

El mucocele da una señal importante en T2 y muy débil en T1. No existe destrucción ósea.

El papiloma del plexo coroideo o del saco endolinfático es muy raro. Es agresivo y erosiona la cara posterior del peñasco.

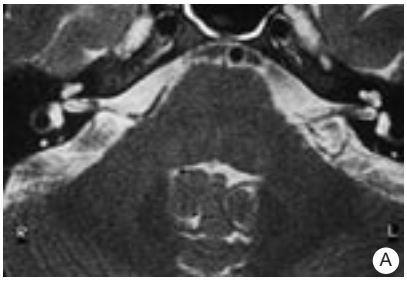

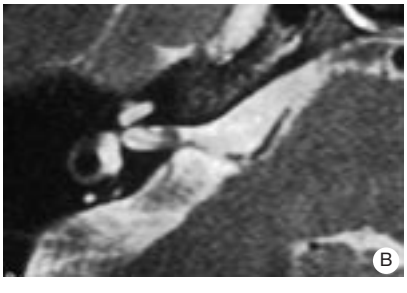

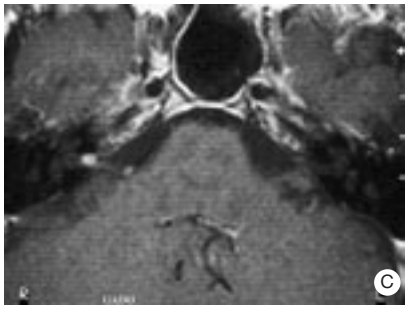

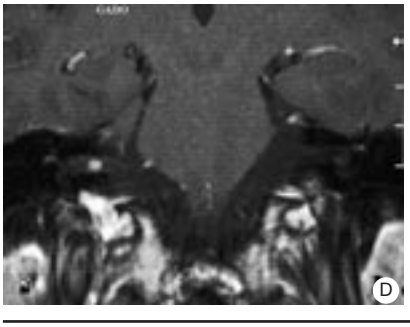

6 *Neurinoma intracanalicular muy pequeño detectado por examen RM en super T2 (fast spin echo).*
A, B. Cortes axial global y aumentado en súper T2.
C, D. Cortes axial y coronal en T1 con gadolinio.

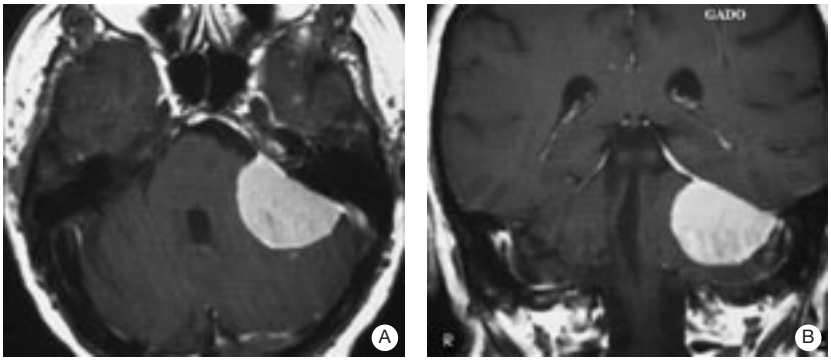

7 *Enfermo de 68 años.*
Meningioma de gran tamaño característico por su extensión sobre la cara posterior del peñasco y la opacificación de la duramadre vecina. Exéresis por vía retrosigmoidea. Conservación de la audición y de la motricidad facial.
RM en T1 con gadolinio:
A. Corte axial.
B. Corte coronal.

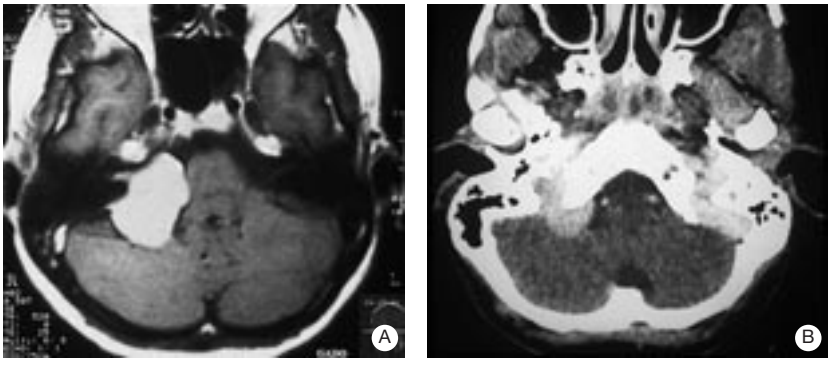

8 *Enfermo de 47 años.*
Sordera total, desequilibrio. Gran meningioma de la fosa craneal posterior y del agujero rasgado posterior. Exéresis por vía translaberíntica ampliada al agujero rasgado posterior. Motricidad facial normal. Parálisis de la deglución. Traqueotomía y luego compensación progresiva.
A. RM en T1 con gadolinio.
B. Escáner con contraste: corte a nivel del foramen yugular.

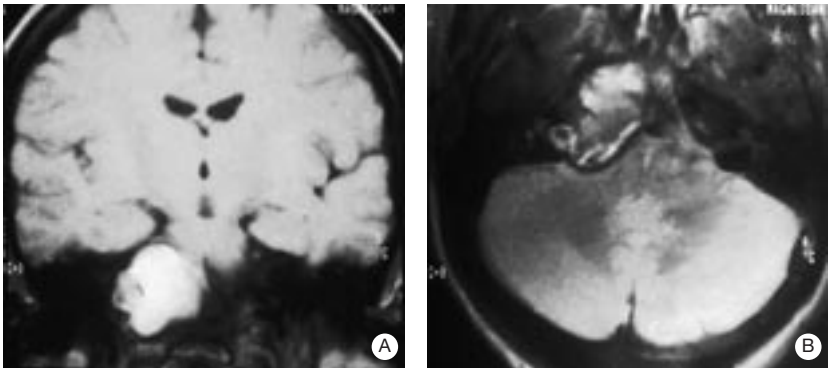

9 *Gran quiste de colesterol del ápex petroso.*
A. RM en T1: hiperseñal.
B. RM en T2: señal muy débil.

Los aneurismas de la fosa posterior pueden simular un neurinoma pero la RM muestra su vacuidad, que da a veces una imagen en «diana» relacionada con una trombosis periférica parcial.

Las metástasis del conducto auditivo interno se caracterizan por una evolución muy rápida y la presencia frecuente de una lesión del nervio facial.

El lipoma del conducto auditivo interno es raro. Da una imagen brillante en T2 y puede desarrollarse en el ángulo. Se adhiere generalmente con firmeza a los vasos laberínticos.

En una serie reciente de 438 casos tratados en Cambridge [24], el 84 % correspondía a neurinomas del nervio vestibular, el 7 %, a meningiomas, el 2,3 %, a quistes epidérmicos, el 3,2 % a neurinomas del nervio facial, del trigémino o de los nervios mixtos, un papiloma del plexo coroideo o un aneurisma. Había igualmente algunas lesiones intraaxiales que simulaban un tumor del ángulo (astrocitoma, quiste dermoide, linfoma o metástasis).

Métodos terapéuticos

Si bien la exéresis de un neurinoma del acústico es inevitable cuando se pone en contacto con el tronco cerebral (a partir de 2 cm y con más razón en caso de ser más voluminoso), salvo en caso de contraindicación médica absoluta o de edad avanzada, existen otras posibilidades cuando el neurinoma es de pequeño tamaño.

SEGUIMIENTO

Cuando un neurinoma unilateral del acústico de pequeño tamaño es descubierto en ocasión de pequeños signos auditivos pero la audición está conservada, son posibles varias actitudes: observación, irradiación con bisturí de rayos γ cirugía con vistas a conservar la audición (vía suprapetrosa o retrosigmoidea).

La observación consiste en practicar, tras 6 meses y luego todos los años, un escáner o mejor aún una RM para seguir la evolución tumoral.

Recuérdese que Thomsen [78] observó 123 neurinomas entre 1973 y 1993, constatando que el 74 % creció durante el período de observación:

— en el 40 % de los casos, el crecimiento fue continuo, con un promedio de aumento de diámetro de 5,7 mm /año (diámetro inicial promedio de 8 mm, seguimiento promedio 2,9 años, edad promedio, 61 años);

— en el 18 % de los casos, no ha habido ningún crecimiento mensurable (diámetro promedio inicial 8,4 mm, seguimiento promedio 2,4 años, edad promedio 64 años);

— en el 18 % de los casos, no se ha observado crecimiento inicial seguido por un crecimiento continuo: aumento promedio de diámetro de 3,3 mm/año (diámetro inicial 7 mm, seguimiento promedio 5,4 años, edad promedio 48 años);

— en el 8 % de los casos, el crecimiento ha sido negativo (diámetro promedio inicial 15,9 mm, seguimiento promedio 2,8 años, edad promedio 55 años);

— un crecimiento de tipo variable ha sido observado en el 16 % de los casos (crecimiento promedio 2,7 mm, diámetro inicial 12,1 mm, seguimiento promedio 3,8 años, edad promedio 58 años).

Globalmente, el 74 % de los tumores ha crecido.

Martin y Fraysse [45] llevaron a cabo el seguimiento de 39 enfermos por diferentes razones (enfermos de edad avanzada, enfermedades concomitantes graves, oído único, buena audición y tumor pequeño, rechazo de la cirugía). La duración promedio de observación ha sido de 5,5 años y la edad promedio de 57,6 años:

— 24 tumores permanecieron estables;

— dos disminuyeron de volumen;

— siete mostraron un crecimiento lento de menos de 2 mm/año;

— cuatro tuvieron un crecimiento anual superior a 2 mm;

— dos enfermos rechazaron el seguimiento.

Mollet [48] observó 23 neurinomas de 1 a 14 años, duración promedio de 3 años. La edad de los enfermos variaba de 24 a 74 años y el tamaño del neurinoma era de menos de 20 mm. Ocho neurinomas (35 %) aumentaron de tamaño (0 a 10 mm/año, edad de 24 a 68 años), con deterioro de la audición.

RADIOTERAPIA

La radiocirugía con bisturí de rayos γ o unidad de rayos γ utiliza los rayos gamma de 201 fuentes de cobalto 60 que convergen hacia un volumen blanco definido, con alta precisión. Este blanco es localizado y delimitado gracias a un escáner o RM realizados con un marco estereotáxico fijado a la cabeza del enfermo. Los diferentes parámetros de la irradiación son calculados por ordenador [31, 42, 48, 77].

Según Noren [31] la dosis total se suministra en una sesión de habitualmente 10 a 20 minutos. La dosis administrada al tumor es de 15 a 25 Gy en el centro y de 10 a 15 Gy a la periferia. El enfermo abandona el hospital generalmente 2 horas después del tratamiento.

Noren irradió una serie de 45 tumores inferiores a 11 mm, 121 de 11 a 20 mm, 81 de 21 a 30 mm y 7 de 31 a 36 mm. En el 70 % de los casos, ha observado, 6 a 12 meses después del tratamiento, una disminución de la captación de contraste.

A los 12 meses, el 50 % de los tumores había disminuido, el 35 % no había cambiado y el 15 % había aumentado de volumen. Las NF2 poseen una respuesta menos favorable; disminución en el 33 %, ausencia de cambios en el 43 % y aumento de volumen en el 24 % de los casos.

Noren observó una paresia facial en el 17 % de los casos. Esta paresia ha sido de grado II en el 6 %, de grado III o IV en el 7 %, con regresión en los grados I o II. En cambio, también observó un 4 % de grados V o VI que remitió a grados III y a veces II.

Se ha descrito una afección del trigémino en el 19 % de los casos, leve (12 %), moderada (3 %), grave (4 %).

La audición quedó inalterable en el 22 % de los casos. Disminuyó de forma moderada en el 55 % de los casos. La disminución de la audición fue importante o total en el 23 % de los casos.

Se observó un edema cerebral en el 8 % de los casos que precisó un shunt en cuatro casos (1,5 %).

La irradiación con bisturí de rayos γ ha sido muy bien estudiada recientemente por Moller [48] en un grupo de 42 enfermos. Observó 22 complicaciones variadas:

— hidrocefalia: cuatro casos;

— edema de los pedúnculos cerebelosos: un caso;

— sordera: siete casos;

— vértigos: siete casos;

— incremento del tamaño tumoral que requiere cirugía: dos casos;

— paresia facial: cinco casos (cuatro transitorios, uno permanente, de grados III -IV).

Thomassin y Pellet [77] han utilizado las unidades γ colocando la isodosis 50 % en la periferia del tumor para liberar 12 a 14 Gy en promedio; 240 neurinomas de tamaño moderado (2,5 cm como máximo) han sido tratados así. Todos los pacientes que presentaban una motricidad facial de grado I antes de la irradiación, la conservaron; se observaron dos parálisis transitorias. Sobre 44 casos que presentaban una audición útil, el 66 % la conservó. Se apreciaron tres aumentos de volumen que se produjeron siempre en los 18 meses que siguieron la irradiación. Estos tres tumores se operaron sin provocar en el nervio facial una morbilidad suplementaria con respecto a una primera cirugía realizada para el mismo volumen tumoral.

Al estudiar una serie de 273 enfermos irradiados en Pittsburgh con ayuda del bisturí de rayos γ, Lunsford [19] mostró los progresos realizados gracias a un cálculo más preciso de las isodosis a partir de la RM y una reducción de las propias dosis de 17 a 14 Gy. La lesión del facial pasó del 27 % a sólo el 7,6 % y la disminución auditiva de 60 a 44 %. La reducción del volumen tumoral fue idéntica (44 % de los casos). Sólo hubo tres aumentos de volumen que necesitaron cirugía. Seis enfermos presentaron un aumento de volumen temporal que se estabilizó o fue seguido por una reducción de volumen. No existe diferencia significativa de control tumoral entre ambos grupos. La eficacia es idéntica y los inconvenientes disminuyeron.

CIRUGÍA

La cirugía de los neurinomas del acústico era practicada antaño por vía suboccipital en posición semisentada con retracción del cerebelo y a veces resección de un segmento de lóbulo cerebeloso (técnica de Pool). La vía translaberíntica y la vía suprapetrosa se desarrollaron mientras que la vía posterior se modificó para convertirse en la vía retrosigmoidea, más alta y más anterior. A estas vías de acceso clásico, se pueden añadir la vía transótica y la vía retrolaberíntica en algunas indicaciones. Además de los progresos de la anestesia que permiten reducir el volumen del cerebelo y el sangrado, mejorando considerablemente la facilidad de la intervención y el postoperatorio, se dio un gran paso con la aparición de la monitorización del nervio facial con un sistema mecánico y a menudo neumático, o bien electromiográfico. El inconveniente del sistema neumático o mecánico consiste en registrar la presión de los campos o de los dedos del instrumentista. El inconveniente del sistema electromiográfico es que debe ser interrumpido para la utilización de la coagulación bipolar y del disector ultrasónico. Ambos sistemas dan una escala de respuesta del nervio facial, ya sea por diodos o por la visualización de un trazado electromiográfico. Una señal sonora indica el estímulo del nervio. Ambos sistemas comprenden la posibilidad de estimular eléctricamente el nervio facial gracias a un estimulador muy fino y atraumático. El control de la intensidad de la estimulación permite no sólo localizar el nervio facial sino también evitar difusiones engañosas. El umbral de la estimulación y la amplitud de las respuestas se anotan antes, durante y al término de la disección.

La monitorización del nervio coclear, gracias a los potenciales provocados del tronco cerebral también es utilizada por algunos especialistas pero estos potenciales sólo son identificables después de un cierto número de estimulaciones que permite realizar un promedio sobre 200 estímulos como

mínimo, lo que corresponde a 10 segundos. La amplitud de la respuesta aumenta y el número de estímulos disminuye si un electrodo puede ser colocado directamente sobre el nervio coclear, donde lamentablemente es inestable. Si puede mantenerse un contacto correcto, la monitorización puede efectuarse prácticamente en tiempo real.

Vía translaberíntica

Fue utilizada al principio, pero nuevamente desarrollada por House [32]. Inicialmente aplicada a la exéresis de los pequeños neurinomas del VIII, se difundió con el nombre de «vía translaberíntica ampliada» [9, 44] a la exéresis de los neurinomas más voluminosos. Su ventaja es un acceso extradural directo. El fresado ha sido finalizado cuando se abre la duramadre: de ese modo, no hay diseminación de polvo de hueso en los espacios aracnoideos. El cerebelo no está apartado. El facial puede verse en toda su longitud, del tronco al fondo del conducto auditivo interno. Considerada antaño como estrecha, esta vía se adapta en realidad a los tumores más voluminosos y representa el acceso más cómodo *(figs. 10 y 11).*

El mayor inconveniente de esta vía es el hecho de sacrificar la audición, pero se ha visto que en los tumores de gran tamaño, hay pocas oportunidades de conservarla si aún existe.

El segundo inconveniente es el riesgo un poco mayor de fugas de líquido cefalorraquídeo, riesgo que se evita generalmente con una técnica correcta de cierre.

Se describirá la vía translaberíntica para la exéresis de un neurinoma de tamaño medio.

La incisión supra y retroauricular se traza 3 cm por detrás del surco supra y retroauricular y no más adelante. House recomienda esta incisión relativamente cercana al pabellón con el fin de que la sutura musculoperióstica mantenga directamente el tapón de grasa abdominal que se coloca al acabar la intervención. Con bisturí eléctrico, los planos musculoperiósticos se levantan en bloque con la piel hasta el borde posterior del conducto auditivo externo.

Se efectúa con la fresa cortante en forma de pera una mastoidectomía amplia, con irrigación continua. Es necesario ir por abajo hasta la punta mastoidea, hacia atrás por lo menos hasta el límite posterior del seno lateral (2 cm más hacia detrás y aún más si el neurinoma es grande), hacia arriba es necesario ir hasta la duramadre que tapiza la parte superior del antro. Si se prolapsa, resulta necesario proceder a la denudación de la duramadre externa en 1 cm (2 o 3 cm en caso de gran neurinoma). Por delante, es necesario abrir el ático hasta ver la cabeza del martillo. El yunque se extrae.

El seno lateral se corticaliza a lo alto. Se identifica la tercera porción del nervio facial. El seno lateral y la duramadre presinusal se disecan entonces mediante la fresa diamantada de gran tamaño. La propia vía translaberíntica se abre entonces tallando mediante la fresa cortante los conductos semicirculares lateral, anterior y posterior. Por delante, se deja la pared anterior e interna de la ampolla del canal semicircular anterior que va a señalar el nervio vestibular superior. Por debajo del canal semicircular lateral, el codo del facial debe ser corticalizado y no denudado, al mismo tiempo que se abre completamente el vestíbulo. Se utiliza una fresa diamantada de 4 o 5 mm con irrigación continua.

Por debajo del canal semicircular posterior, el golfo de la yugular puede estar muy cercano. También debe ser corticalizado, e incluso denudado y apartado, en caso de que moleste, con la ayuda de una fresa diamantada. Si es necesario, puede utilizarse un trozo de celulosa oxidizada para mantener el golfo apartado. El acueducto del caracol se sitúa por encima y por delante del golfo. Su parte superior debe eliminarse, mientras que su parte inferior se conserva pues corresponde a la fosita del ganglio de Andersch, es decir, al nervio glosofaríngeo.

Al franquear la pared profunda de la crus comune, se descubre el acueducto del vestíbulo. El fresado mediante la fresa cortante de 5 mm se continúa hasta ver por transparencia la duramadre azulada del conducto auditivo interno que se sigue por detrás hasta el poro.

Los contrafuertes superiores e inferiores del conducto auditivo interno se suprimen inicialmente mediante fresa cortante de tamaño reducido sin fresar ni el conducto auditivo interno, ni hacia arriba el seno petroso superior, ni por debajo el golfo de la yugular. Una fresa diamantada termina la supresión del hueso. El tamaño de estas dos vertientes superior e inferior del conducto auditivo interno se amplía tanto más hacia adelante cuanto mayor sea el neurinoma y más desarrollado esté hacia delante, pues es ganando espacio a este nivel que se puede seguir hacia adentro el trayecto del nervio facial a menudo rechazado hacia delante.

10 *Vía translaberíntica. El neurinoma es visible, con el trigémino por encima y el glosofaríngeo y la arteria cerebelosa posteroinferior por debajo.*

11 *Neurinoma del VIII izquierdo, estadio IV. Tres parálisis faciales preoperatorias dejando un grado II. Exéresis por vía translaberíntica ampliada. Motricidad facial grado II.*
A. Escáner prequirúrgico.
B. Escáner que muestra la vía de acceso.

Hacia arriba, se procede a la denudación del seno petroso superior y por abajo se elimina la parte superior del acueducto del caracol.

Con los dos tercios posteriores del conducto auditivo interno perfectamente expuestos y la duramadre denudada, es posible identificar el nervio vestibular superior fresando la pared interna de la ampolla del canal anterior con ayuda de una fresa diamantada de 3 mm de diámetro para encontrar y seguir al nervio vestibular superior hasta el fondo del conducto auditivo interno, suprimiendo la parte posterior de la cresta falciforme. Por dentro del nervio vestibular se encuentran la *Bill's bar* (punta ósea comprendida entre el nervio facial por delante y el nervio vestibular por detrás) y el nervio facial.

La duramadre del conducto auditivo interno se abre en su cara posterior. El nervio facial se identifica por dentro del nervio vestibular superior y de la *Bill's bar* cuya situación es variable, a veces muy externa y otras veces mucho más interna.

La duramadre del conducto auditivo interno se secciona a ras del hueso en sus vertientes superior e inferior de fuera hacia adentro. La duramadre de la fosa craneal posterior se abre hacia arriba a lo largo del seno petroso superior y por abajo a lo largo del golfo de la yugular interna. Para ello, se levanta con un gancho acerado y se secciona con la ayuda de microtijeras resistentes. Procurando no dañar el nervio facial, el anillo posterior dural del poro también se abre en su parte superior y en su parte inferior. Es prudente coagular la parte superior del anillo, lejos del conducto, antes de abrirla, dado que a este nivel existe frecuentemente un vaso. La disección del neurinoma comienza entonces en el fondo del conducto auditivo interno para determinar la dirección que sigue el nervio facial. El neurinoma se despega ligeramente hacia atrás, sin ejercer ninguna tracción longitudinal sobre el facial. Después de haber controlado que el nervio facial no está en la superficie posteroexterna del tumor con ayuda del estimulador y de la monitorización, la masa tumoral situada en el ángulo puede ser incidida, biopsiada y luego, parcialmente vaciada con bisturí de ultrasonido.

El polo inferior se despega con ayuda de un bisturí de Plester, que permite la salida de líquido cefalorraquídeo. El despegamiento busca evitar la aracnoides en la cual discurre el IX en contacto con la arteria cerebelosa posteroinferior que puede dar ramas al tumor. Estas deben coagularse y seccionarse y después coagularse de nuevo con el fin de evitar cualquier desgarramiento y cualquier reaparición de sangrado.

Es posible entonces despegar la cara posterior del tumor para vaciarlo progresivamente con bisturí de ultrasonido, mientras que despegamiento y microcoagulación alternados permiten suprimir la vaina tumoral restante.

Es necesario evitar por arriba la vena de Dandy. Si es anormalmente baja y molesta, es mejor coagularla y seccionarla que arrancarla.

Prosiguiendo el despegamiento hacia delante, es absolutamente necesario conservar la arteria cerebelosa inferior anterior que describe a menudo un bucle en contacto con la cara posteroinferior y posterior del tumor, o a veces por delante del nervio facial. Por lo tanto, se debe tener la precaución de permanecer entre el tumor y su vaina aracnoidea, coagulando paso a paso los vasos que penetran el tumor seccionándolos mediante microtijeras antes de coagular de nuevo la superficie de sección.

El nervio facial se identifica en el tronco, generalmente después de haber seccionado el conjunto cocleovestibular. Es necesario respetar los microvasos que rodean a menudo el origen del nervio cocleovestibular. En los casos difíciles, el foramen de Luschka con la salida del plexo coroides es una buena referencia. En su parte inferior sale el IX, mientras que el VII sale inmediatamente por delante del foramen. Por supuesto, el estímulo eléctrico selectivo de baja intensidad es una ayuda muy valiosa. Por ello, a la mínima dificultad de disección a partir del conducto auditivo interno, deberá optarse por localizar el nervio facial en el tronco para conservar una excitabilidad nerviosa perfecta hasta el término de la disección. La aparición de dificultades de disección del facial son muy frecuentes, a nivel del poro, o donde el nervio facial deja el tronco. Estas dificultades se deben a los vasos que provienen de la arteria cerebelosa inferior anterior que atraviesan el nervio facial para fijarse al tumor, así como a los vasos que a veces cruzan el nervio para llegar al tumor, ocasionándole un cambio de dirección según un ángulo más o menos abierto. Por otro lado, es menos peligroso desarrollar el plano entre el nervio facial y el tumor interviniendo a partir del tronco, que a partir del conducto auditivo interno. Se sabe que la más mínima tracción sobre el nervio facial es peligrosa, pero lo es menos cuando se ejerce a partir de un tejido nervioso blando y móvil (el tronco) que a partir de un hueso fijo (el fondo del conducto auditivo interno).

El principio consiste en disecar el nervio facial a partir del fondo del conducto mientras la disección es fácil y después retomar la disección a partir del tronco reduciendo progresivamente la masa tumoral gracias al bisturí de ultrasonido y a la coagulación bipolar, hasta no dejar más que un resto sobre un nervio facial bien localizado a ambos lados y si es posible dejarlo adherido a los tejidos sanos vecinos. Entonces es posible separar el tumor del nervio facial con la ayuda de microganchos y de microtijeras. Cuando la disección es completa, el facial es estimulado de nuevo en el tronco para ver si el umbral de estimulación y la amplitud de la respuesta han quedado iguales o si estos dos parámetros han empeorado.

Cuando la exéresis termina, se irriga cuidadosamente el ángulo pontocerebeloso con solución de Ringer templada que se aspira varias veces cuidadosamente y se renueva buscando pequeñas pulsaciones sanguíneas que pudieran aparecer dentro del líquido. Es necesario que el anestesista permita remontar la tensión cuidadosamente a fin de comprobar la hemostasia. Si existe un sangrado, es necesario detenerlo con microcoagulación bipolar.

El ático y la parte alta de la caja se rellenan con ayuda de tejido muscular cuidadosamente pegado. En algunos casos de neumatización muy importante por dentro del nervio facial, puede ser prudente agrandar un poco el umbral del aditus para poder llenar la caja.

Dos o tres bandas de grasa abdominal se colocan inmediatamente por dentro del seno lateral y de la tercera porción del nervio facial, sin ir más en profundidad en el ángulo. Los taponamientos que se colocan pueden ser pegados, pero la cola no debe pasar a la fosa craneal posterior. Uno o varios fragmentos complementarios se colocan en la superficie.

La incisión se cierra en cuatro planos. Si se ha hecho una incisión posterior, es necesario fijar muy cuidadosamente el periostio anterior y el periostio posterior con ayuda de cuatro hilos reabsorbibles. Otros tres planos son necesarios.

■ *Vía retrosigmoidea* (*figs. 12 y 13*)

Su ventaja es la rapidez y un buen acceso a todo el conducto auditivo interno en caso de necesidad [9, 43, 53, 54, 71].

Su inconveniente es la presencia del cerebelo. Además, el lugar de la incisión y la dispersión de polvo de hueso a pesar de todas las precauciones provocan cefaleas postoperatorias con más frecuencia que después de una vía translaberíntica [27, 28, 65].

El enfermo se coloca en decúbito dorsal, con la cabeza girada hacia delante y ligeramente inclinada hacia abajo para liberar la zona de craneotomía. Algunos prefieren la posición de Mount y la utilización de un soporte de Mayfield para la cabeza.

La incisión puede ser practicada en «bastón de hockey». Su rama vertical comienza a nivel del cruce de la línea horizon-

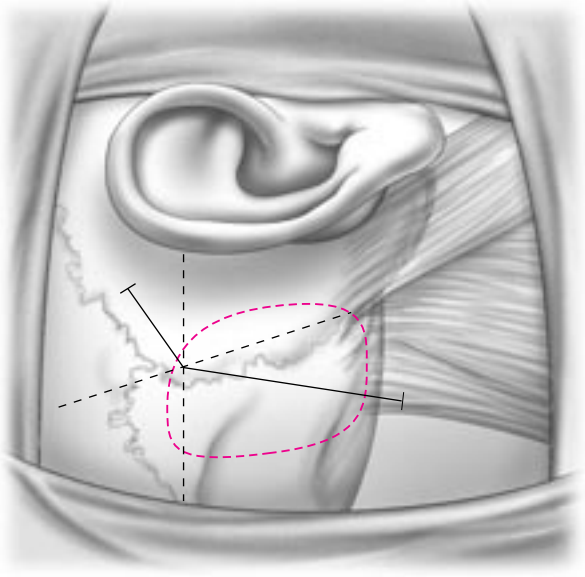

A

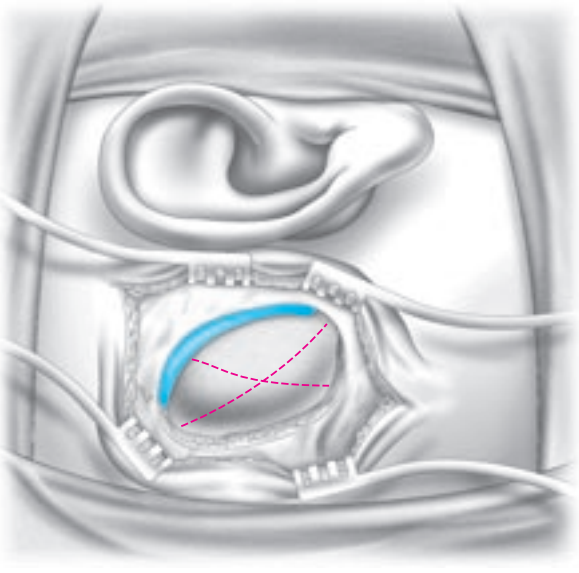

B

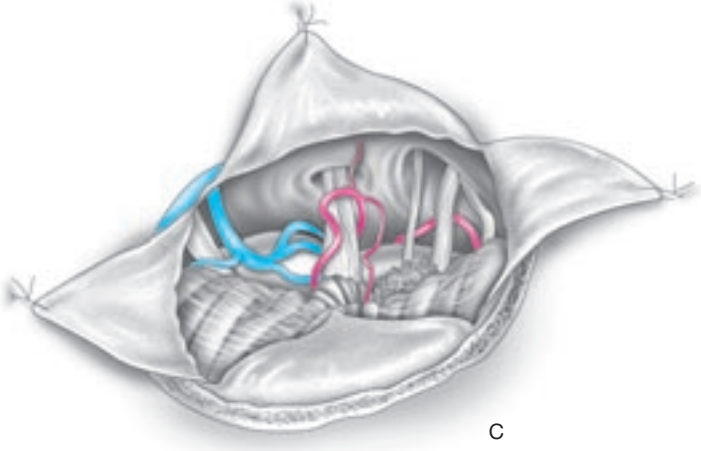

C

12 *Vía retrosigmoidea.*
A. Incisión en «bastón de hockey». Su rama vertical comienza a nivel del cruce de la línea horizontal tangente al borde superior del conducto auditivo externo y de la línea vertical que sigue el borde posterior de la mastoides. Se detiene abajo, a uno o dos dedos por detrás de la punta mastoidea. Su porción oblicua está trazada sobre 2 cm, hacia delante y arriba, en la bisectriz de este ángulo.
B. Legrado en contacto con el hueso de la superficie mastoidea y de la zona comprendida entre las líneas nucales superior e inferior. Coagulación y obliteración de la vena emisaria mastoidea. Fresado de una craneotomía de 2,5 a 3 cm de diámetro que alcanza por delante el seno lateral y por arriba el seno transverso. El borde anterior mastoideo está aplanado y las celdas que se abren se llenan con cera de Horsley. Incisión de la duramadre en «X» aplanada delimitando cuatro colgajos, de los cuales el colgajo anterior pediculado, sobre la cara posterior del seno lateral, se mantiene por un hilo de tracción que permite obtener una vista máxima hacia delante. El colgajo superior pediculado sobre el seno transverso cae por sí mismo en la cavidad, así como el colgajo inferior, mientras que el colgajo posterior protege la superficie del cerebelo.
C. Un pequeño separador de Clovis-Vincent permite acceder a la cisterna lateral que se abre con microgancho. El líquido cefalorraquídeo se escapa y aparece el ángulo pontocerebeloso.

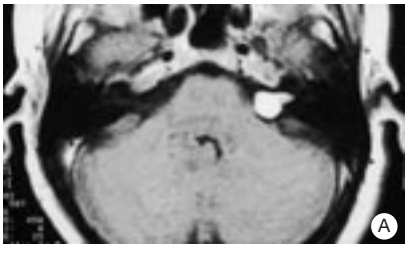

A

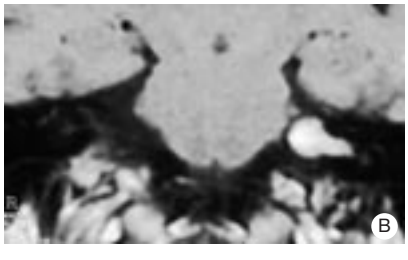

B

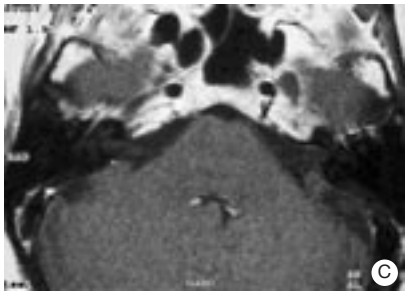

C

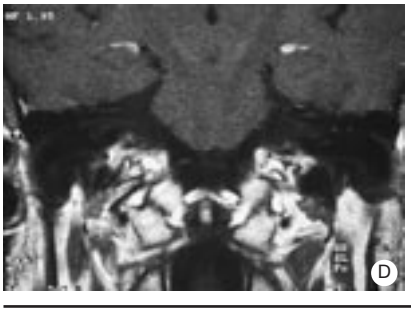

D

13 *Enfermo de 50 años. Vértigos y desequilibrio. Audición subnormal. RM: neurinoma en estadio II. Exéresis por vía retrosigmoidea. Conservación de una audición idéntica con vocal normal 4 años más tarde.*
RM con gadolinio preoperatoria.
A. Corte axial.
B. Corte coronal.
Control RM 4 años más tarde. T1 con gadolinio.
C. Corte axial: ninguna recidiva. Puede observarse la resección del labio posterior del conducto auditivo interno.
D. Corte coronal.

tal tangente al borde superior del conducto auditivo externo y de la línea vertical que sigue el borde posterior de la mastoides hasta alcanzar por abajo la región retromastoidea a uno o dos dedos por detrás de la punta mastoidea. Su porción oblicua está trazada sobre 2 cm, hacia delante y arriba, en la bisectriz de ese ángulo. También puede utilizarse una incisión arciforme, posterior, cuya rama inferior se termina a 1 o 2 cm por debajo y detrás de la punta mastoidea.

Toda la superficie mastoidea y todo el espacio situado entre las líneas nucales superior e inferior, son expuestas por legrado al contacto con el hueso. La vena emisaria mastoidea debe ser coagulada a nivel de las partes blandas y obliterada mediante polvo de hueso y cera a nivel de su extremo anterior sinusal.

El fresado debe abrir una craneotomía de 2 a 3 cm según el tamaño del neurinoma. Provoca la denudación de la duramadre situada entre la vertiente posterior del seno lateral por delante y la vertiente inferior del seno transverso hacia arriba. El borde óseo anterior debe ampliarse con objeto de evitar una saliente que obstaculice el acceso hacia atrás en contacto con el tronco. Las celdas mastoideas deben obstruirse mediante cera de Horsley.

Algunos especialistas (Sterkers. Brackmann) hacen sistemáticamente una mastoidectomía para poder hacer rápidamente, en caso de hematoma, una vía translaberíntica. Esta mastoidectomía también permite incidir la duramadre por delante del seno lateral, por encima del saco endolinfático, para comenzar a empujar el cerebelo. También puede denudarse la totalidad del seno lateral para empujarlo hacia adelante en caso de necesidad.

La duramadre se abre mediante una incisión en «X» que delimita cuatro colgajos, de los cuales el colgajo anterior pediculado sobre la cara posterior del seno lateral se mantiene con un hilo de tracción que permite obtener una vista máxima hacia delante. El colgajo superior pediculado sobre el seno transverso cae por sí mismo en la cavidad, así como el colgajo inferior mientras que el colgajo posterior protege la superficie del cerebelo. Un pequeño separador de Clovis-Vincent permite acceder a la cisterna lateral que se abre con microgancho. El líquido cefalorraquídeo se escapa y el ángulo pontocerebeloso aparece a medida que el cerebelo se hunde.

Para ejecutar esta maniobra, conviene modificar la posición de la mesa: se la eleva al máximo y se la gira sobre su eje horizontal hacia el lado opuesto al cirujano de manera que éste, con ayuda del microscopio, pueda seguir la progresión del separador en el espacio virtual situado entre cerebelo y peñasco.

Se observan por debajo los nervios mixtos, en el medio, el tumor, hacia arriba, la vena de Dandy y la tienda del cerebelo. Resulta inútil proteger la superficie del cerebelo y colocar un separador.

Entonces, es posible separar los vasos por conservar de la cápsula tumoral y empezar una disección subaracnoidea, después de haber localizado el nervio facial por estimulación, con monitorización.

Según sus dimensiones, el tumor es vaciado mediante microtijeras y micropinzas de cúpula o con bisturí de ultrasonido.

La abertura del conducto auditivo interno se hace en principio una vez que la mayor parte del tumor situado en el ángulo se ha eliminado. En algunos casos, es necesario suprimir las irregularidades de la cara posterior del peñasco para poder ganar una abertura suficiente, aunque fuese solamente sobre el poro. Antes de fresar el conducto auditivo interno, se colocan láminas de colágeno o espuma absorbible de gelatina por encima y por debajo del pedículo acusticofacial a fin de evitar la dispersión de polvo de hueso en las cisternas posteriores.

Puede fresarse directamente la duramadre y el hueso mediante fresa diamantada de 4 mm de diámetro vigilando la proximidad del golfo de la yugular interna que debe haber sido localizado previamente en el escáner óseo. En este caso, hay que llevar el fresado sobre todo hacia arriba.

No se debe abrir el canal posterior. Este, en algunos casos, puede ser localizado siguiendo el saco y el canal endolinfático. Su posición, de todas maneras, debe ser evaluada en el escáner óseo. La palpación de la cresta falciforme con gancho de William House da buena idea de la profundidad. En estas intervenciones que tienen como objetivo conservar la audición, conviene intervenir de abajo arriba y de la profundidad hacia la superficie, siguiendo el nervio coclear y luego el facial para alcanzar el fondo del conducto auditivo interno. Incluso si hay una zona de adherencia importante a nivel del poro, es mejor trabajar de dentro hacia afuera que de fuera hacia adentro ya que las tracciones sobre las fibras nerviosas provenientes del tronco son mucho menos peligrosas que aquellas que se podrían ejercerse sobre las fibras fijadas a su canal óseo.

El control de la vacuidad del fondo del conducto auditivo se efectúa con ayuda de una óptica 30° o de un espejo de Buckingham y de un microaspirador angulado de 0,8 mm de diámetro.

Cuando se termina la intervención, se verifica la hemostasia. Las celdas que han sido abiertas seccionando el conducto auditivo interno se cierran con tejido fibromuscular o grasa abdominal pegada.

La duramadre se cierra de forma tan impermeable como sea posible. Se puede utilizar polvo de hueso y cola, o volver a colocar la lámina ósea. Los autores prefieren utilizar un poco de grasa abdominal para asegurar una impermeabilidad absoluta. Las suturas serán a continuación musculares, subcutáneas y cutáneas sin drenaje.

■ *Vía suprapetrosa*

Su ventaja es un acceso extradural y un acceso teórico hasta el fondo del conducto auditivo interno [5] *(figs. 14 y 15).*

Su inconveniente es una afección más frecuente del nervio facial pues el nervio se sitúa habitualmente en la superficie del tumor abordado por esta vía.

La exéresis de un neurinoma del VIII intracanalicular por la vía suprapetrosa es sin duda la aplicación más exigente de este acceso.

La incisión debe ser anterior. Para descender bastante bajo sin lesionar la rama frontal del VII, su extremo inferior debe ser cercano al hélix. Su extremo superior debe doblarse ligeramente hacia delante, casi al límite de la línea de los cabellos. La incisión utilizada por Fisch es inicialmente vertical, inmediatamente por delante del hélix y del trago y tiene una longitud de 3 o 4 cm hasta llegar el borde inferior de la raíz del cigoma con objeto de evitar la rama frontal del VII, se inclina entonces hacia delante para suministrar el espacio anterior necesario. La arteria temporal superficial o sus ramas se identifican y ligan en el lugar en donde atraviesan la incisión.

Es indispensable hacer una incisión cruciforme de la fascia temporal y del músculo temporal para poder descender suficientemente la vía de acceso.

La craneotomía debe ser anterior (2,5 a 3 cm de ancho por 3 cm de alto): por lo menos sus dos tercios anteriores, o su totalidad, deben situarse por delante de la vertical pasando por el conducto auditivo externo. Su límite inferior está a 1 cm de la raíz del cigoma. Es delimitada mediante fresa de 5 mm. La pieza ósea se retira con una pequeña legra sólida que actúa como una palanca. Sus bordes deben ser despegados y regularizados mediante pinza roma, o bien mediante fresa.

A nivel de su borde inferior, la craneotomía se amplía mediante pinza roma o mediante fresa para alcanzar el suelo de la fosa craneal media. La duramadre se despega cuidado-

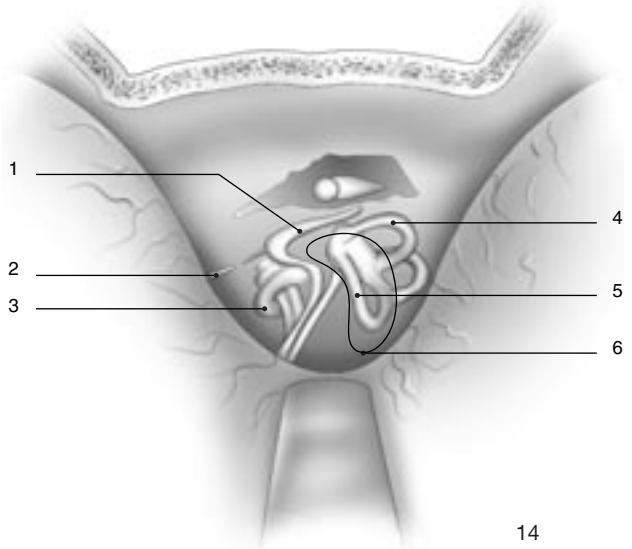

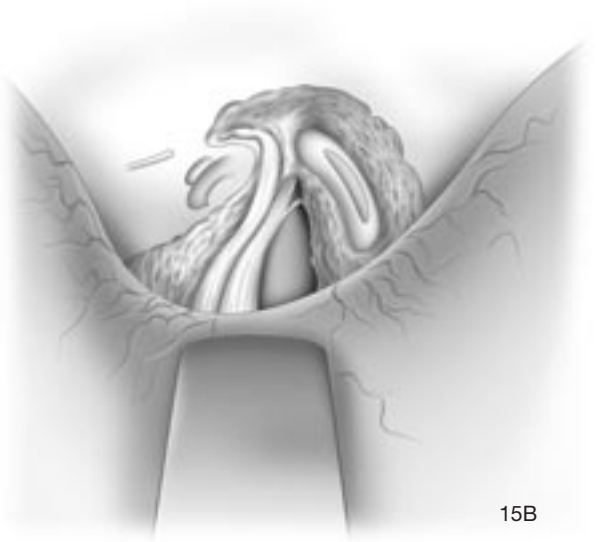

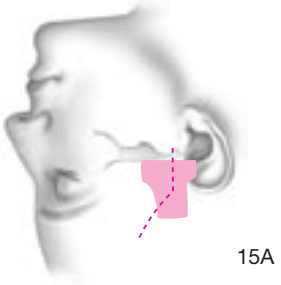

14 *Puntos de referencia anatómicos de la vía suprapetrosa. De izquierda a derecha: 1. nervio facial; 2. nervios petrosos superficiales; 3. cóclea; 4. canal semicircular lateral; 5. canal semicircular superior; 6. eminencia arcuata.*

15 *A. Vía suprapetrosa, incisión (raíz del cigoma y craneotomía en punteado).*
B. Vía suprapetrosa clásica para resecar un neurinoma intracanalicular; de derecha a izquierda, la localización del hueso compacto del canal semicircular superior fresando las celdas del techo del antro, la línea azul del canal semicircular superior a nivel de la vertiente superoexterna del canal. La dirección del canal semicircular superior es perpendicular a la cresta petrosa. El hueso ha sido eliminado entre el canal y el conducto, por un lado, y hacia dentro de la cóclea, por otro. La duramadre posterior ha sido denudada y el borde superior del peñasco ha sido suprimido en el área meatal. El ganglio geniculado y la primera porción del facial han sido identificados.

samente con una hemostasia cuidadosa con coagulación bipolar y fresa diamantada. El separador autoestático adaptado a esta vía se coloca y se ajusta a medida que el despegamiento progresa.

El punto de referencia principal es el borde superior del peñasco seguido por el seno petroso superior fuertemente rodeado en una envoltura dural. Este borde debe buscarse en su parte media, cerca de la eminencia arcuata, localizada en caso de duda por su distancia respecto a la cortical externa del borde inferior de la craneotomía (24 mm). Así el área meatal puede ser liberada mientras que la disección progresa hacia delante en la dirección del ganglio geniculado y de los nervios petrosos. Sterkers insiste justificadamente sobre el valor de este movimiento rotatorio que evita dañar un ganglio geniculado denudado o hacer sangrar la arteria petrosa que acompaña el gran nervio petroso superficial.

Para ubicar definitivamente el extremo de la lámina del separador a nivel del borde superior del peñasco, es necesario levantar la duramadre con ayuda de un disector romo.

Es posible entonces ver los principales puntos de referencia de la vía suprapetrosa: borde posterior del peñasco, eminencia arcuata, nervio petroso mayor y finalmente área meatal ligeramente deprimida hacia dentro de la eminencia arcuata, 28 mm hacia dentro de la cortical del borde inferior de la craneotomía.

La abertura del conducto auditivo interno debe ser metódica, para lo cual debe disponerse de marcas precisas. En consecuencia, es indispensable identificar el canal semicircular anterior y a veces su línea azul. Fisch insiste, con razón, en una *técnica en dos tiempos: localización del hueso compacto que caracteriza el canal semicircular anterior y luego búsqueda de su línea azul*. El hueso compacto del canal se localiza fresando las celdas del techo del antro cuya estructura es fácilmente distinguible de la del canal. En algunos casos el canal está oculto por celdas neumáticas importantes que se suprimen. El canal en sí mismo es perpendicular al seno petroso superior y está por delante de la eminencia arcuata. Una fresa cortante de 5 mm es el material ideal para este tiempo.

Si el canal es perfectamente identificable dentro de un peñasco muy neumatizado, no es necesario buscar la línea azul. En caso contrario, después de haber identificado el hueso compacto del canal semicircular superior, la línea azul se busca con ayuda de fresas diamantadas de 3 o 4 mm bajo irrigación continua. La superficie tratada por la fresa debe ser tan amplia como sea posible y se encuentra situada no sobre la vertiente superior del canal sino en el eje de visión superoexterno.

El conducto auditivo interno se sitúa en el ángulo de 60° abierto por delante de la línea azul. Se identifica en su parte media y después se abre progresivamente respetando su periostio. El fresado sigue lo más cerca posible el canal semicircular anterior suprimiendo ampliamente el hueso situado por detrás del conducto auditivo interno. Por delante del conducto auditivo interno, el hueso sólo se suprime hacia adentro, más allá de la cóclea. Por último, el borde superior del peñasco se suprime por encima, por delante y por detrás del conducto auditivo interno, hasta el suelo del conducto por detrás. La duramadre de la fosa craneal posterior es denudada sobre toda esta superficie y el seno petroso superior se libera totalmente en esta zona.

Cuando el neurinoma va al fondo del conducto, la identificación del nervio facial sólo puede obtenerse por la localización de la porción laberíntica o primera porción del nervio facial según la técnica de House. El nervio se sigue progresivamente a partir del nervio petroso mayor y luego del ganglio geniculado dejando una fina película ósea en su superficie hasta el fondo del conducto auditivo interno. Esta técnica permite reconocer con certeza la *Bill's bar* y abrir más la fosita vestibular superior para realizar una exéresis completa.

La exéresis del tumor debe practicarse desde adelante hacia atrás para no ejercer ninguna tracción sobre el nervio facial.

La separación del tumor comienza retirándolo hacia atrás, al espacio óseo creado entre el conducto y el canal semicircular anterior. Si el tumor alcanza el fondo del conducto, es necesario identificar progresivamente y desprender el nervio vestibular superior y luego el nervio vestibular inferior disminuyendo el volumen tumoral y reclinando el tumor hacia atrás, a medida que se lo separa del nervio facial.

Así, resulta posible reconocer el plano entre el nervio coclear y el nervio facial. Este plano se sigue progresivamente procurando no lesionar un bucle eventual de la arteria cerebelosa inferior anterior, especialmente al aproximarse al ángulo pontocerebeloso.

Antes del cierre, deberá realizarse una hemostasia cuidadosa mediante un fragmento del tejido fibromuscular tomado sobre el músculo temporal y colocado sobre la abertura del conducto. La duramadre es suspendida en la cara profunda del plano muscular. Se vuelve a colocar la pieza ósea. Los tejidos blandos se cierran en tres planos, con una sonda de Redon situada en drenaje declive durante 24 horas.

Algunos autores, en particular Wigand [25, 85], utilizan una vía suprapetrosa ampliada para abordar los tumores de hasta 2,5 cm en el ángulo.

Para ganar más espacio, es necesario seccionar la arteria meníngea media después de haberla coagulado. El fresado se continúa por detrás de la porción horizontal del canal carotídeo para aumentar la vía de acceso por detrás de la cóclea. Se va hacia adentro hasta el cavum de Meckel e incluso un poco por debajo del mismo. Se expone así toda la duramadre que cubre la cara posterior del peñasco desde el suelo del conducto auditivo interno hasta el seno petroso superior, y desde el borde interno del canal semicircular anterior hasta la vertical del cavum de Meckel.

El seno petroso superior se secciona después de coagular y se abre la duramadre de la fosa craneal posterior. Se obtiene de este modo un orificio de aproximadamente 25 mm de ancho que ofrece una perspectiva suficientemente amplia muy anterior sobre el ángulo pontocerebeloso.

Como en la vía suprapetrosa clásica, la dificultad proviene del nervio facial. En caso de ser muy anterior, no existen grandes problemas. Si, por el contrario, está en la superficie del tumor, la disección debe intentar anteriorizarlo pero sigue siendo muy difícil.

■ *Vía retrolaberíntica*

Es raramente empleada para la exéresis de neurinomas del acústico que intenta preservar la audición.

La incisión es curvilínea y retroauricular. La administración intravenosa de manitol y de furosemida comienza con la intervención.

Se practica una mastoidectomía total que descubre discretamente la parte superior del cuerpo del yunque y sobre todo, los conductos semicirculares lateral y posterior y la porción mastoidea del VII.

Se procede a la denudación total del seno lateral, así como de la duramadre retrosinusal en 2 a 3 cm. La vena emisaria se coagula y se obtura con cera. Se puede así retraer el seno por detrás para ganar una vista suficiente hacia delante que puede alcanzar la parte media del conducto auditivo interno.

La duramadre se incide por delante del seno sigmoideo y por detrás del saco endolinfático. También es posible seccionar el saco sin que haya consecuencias auditivas. La incisión se incurva hacia arriba a lo largo del seno petroso superior.

La cisterna lateral se abre, deprimiendo muy ligeramente el cerebelo gracias a un pequeño separador de Dandy. Se abre el fondo del saco aracnoideo.

El facial se sitúa por delante del paquete cocleovestibular del que está separado por las ramas externas de la arteria cerebelosa inferior anterior.

Al acabar la intervención, se practica un cierre impermeable de la duramadre, que se completa mediante injertos musculoaponeuróticos, o mejor aún, adiposos.

■ *Vía transótica*

Esta vía, imaginada por Fisch [7], conlleva la supresión del conducto auditivo externo, la exclusión del oído medio y la destrucción del laberinto coclear y vestibular a ambos lados de la segunda y de la tercera porción del acueducto de Falopio, que se han dejado intactas.

Esta vía proporciona un amplio espacio hasta la porción vertical de la carótida interna intrapetrosa, el golfo yugular, el conducto auditivo interno y el ángulo pontocerebeloso. Permite alcanzar los neurinomas extendidos al oído medio y al laberinto.

El objeto de esta vía consiste en proporcionar un espacio máximo hacia el ángulo pontocerebeloso sin desplazar el cerebelo ni el nervio facial. Según Fisch, permite una vista excelente del nervio facial pero no constituye para él una vía útil para los tumores de más de 2,5 cm.

■ *Complicaciones postoperatorias*

La cirugía del neurinoma del acústico, aunque haya evolucionado sorprendentemente desde sus inicios, siempre conlleva un riesgo vital [8, 34, 72]. Los éxitos logrados en la conservación del nervio facial así como la disminución considerable de las complicaciones postoperatorias no deben hacer olvidar los riesgos vinculados a esta cirugía ni disminuir el control pre, per y postoperatorio.

Mortalidad

La mortalidad varía según las series desde menos del 1 al 5 % de los casos. Está vinculada de forma significativa a los tumores más voluminosos. No obstante, tiene tendencia a disminuir en todas las series. Así, Sterkers [72] refiere una mortalidad de aproximadamente el 3 % para los tumores voluminosos (3 a 7 cm) operados antes de 1984, que desde esa fecha ha alcanzado la tasa de mortalidad global (0,7 %). Esta mortalidad puede deberse a complicaciones neurológicas graves (infarto del tronco cerebral, meningitis, hematoma del ángulo pontocerebeloso, edema cerebeloso, etc.) o al terreno (cardiopatía, tromboflebitis).

Complicaciones neurológicas

Son raras y ponen en peligro el pronóstico vital puesto que se instalan muy rápidamente. Por lo tanto, su prevención y tratamiento consisten en una vigilancia estricta durante las primeras 48 horas postoperatorias. Las complicaciones más graves de la cirugía del neurinoma del acústico son el edema cerebeloso, el infarto del tronco cerebral y sobre todo, la hemorragia en el ángulo pontocerebeloso y la meningitis.

- *Hematoma del ángulo pontocerebeloso (figs. 16 A, B, C y D)*

La hemorragia es la principal causa de mortalidad: es muy grave, en particular cuando es de origen arterial. Puede situarse en el ángulo (*bloody angle* de Cushing) o, más raramente, producirse en el cerebelo.

Su aparición puede ser:

— rápidamente progresiva, marcada por la ausencia de despertar después de la intervención y por trastornos circulatorios (bradicardia, hipertensión arterial). No deben esperarse las

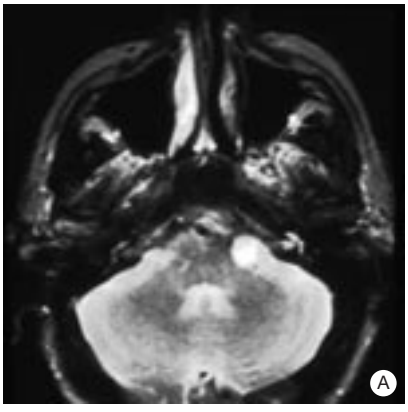

16 *Neurinoma del acústico izquierdo, de estadio III, en parte quístico. Paresia facial residual, grado II, postraumática.*
A. Corte axial: RM en T1 con gadolinio.
B. Corte coronal.
C. Hematoma del ángulo pontocerebeloso y D. Distensión ventricular después de la exéresis del neurinoma por vía retrosigmoidea.
E. Control tras evacuación por vía translaberíntica. Paresia facial residual inalterada.

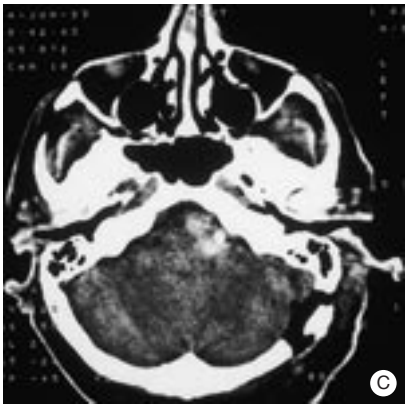

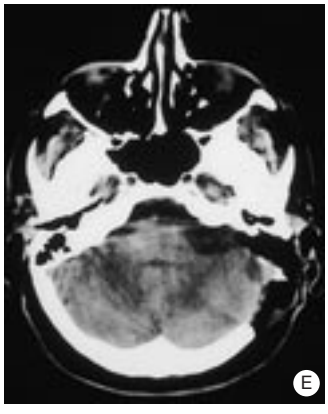

reacciones de enrollamiento ni la midriasis para solicitar un escáner. Es el riesgo que presenta el despertar lento: evita las subidas tensionales pero pueden enmascarar un hematoma;

— secundaria, cuando aparece después de un despertar normal al cual suceden una somnolencia y un síndrome confusional. Este concepto de intervalo libre debe ser observado mediante una supervisión y una valoración cuidadosa de los síntomas. Debe hacer solicitar imperativamente un escáner urgente;

— tardía pero brusca, con coma, de evolución fatal.

En caso de que exista alguna duda, se solicitará un escáner urgente, a menos que la rapidez de la instalación de los trastornos y la gravedad del cuadro clínico impongan la descompresión inmediata por reabertura de la herida y evacuación del hematoma antes de intentar la hemostasia en la sala de operaciones.

En los casos más favorables, la recuperación puede ser total; en otros casos, el paciente corre el riesgo de quedar con secuelas neurológicas incapacitantes, principalmente cerebelosas.

• *Infarto del tronco cerebral*

Puede ser:

— localizado: infartación laterobulbar por interrupción de una arteria cerebelosa inferior anterior (ACIA) predominante en la vascularización de esta región. El cuadro clínico presenta agitación, obstrucción broncopulmonar relacionada con alteraciones de la deglución y un coma progresivo sin signos de focalización;

— extendido: el infarto del tronco cerebral se sugiere ante una obnubilación que evoluciona hacia coma con hemiplejía contralateral y síndrome cerebeloso homolateral y después síndrome de descerebración,

Su instalación puede ser rápida, inmediatamente después de la intervención, simulando clínicamente una hemorragia del compartimento quirúrgico, o diferida, hacia el 10º o 12º día.

Las secuelas son graves e incapacitantes: déficit sensitivomotor contralateral, síndrome cerebeloso homolateral, alteraciones de la deglución e inestabilidad neurovegetativa.

• *Edema cerebeloso y cerebral*

Complica sobre todo las vías retrosigmoideas (o suboccipitales antaño) y puede encontrarse:

— aisladamente, en caso de retracción cerebelosa excesiva durante la intervención;

— en contacto con un hematoma del ángulo pontocerebeloso al cual se añade su propio efecto compresivo.

El tratamiento consiste en restricción hidrosódica, diuréticos, corticoterapia y antiálgicos a demanda.

• *Meningitis*

Las meningitis postoperatorias deben ser exploradas sistemáticamente y una punción lumbar debe realizarse en caso de que exista alguna duda.

Se distinguen dos cuadros clínicos:

— *Reacciones asépticas de las meninges*: Son banales y bastante frecuentes. Pueden deberse a la irrupción de sangre en los espacios subaracnoideos, o bien a la migración de pequeños émbolos de grasa hacia estos mismos espacios. Pueden explicar las cefaleas persistentes más allá de los primeros días con febrícula durable y fotofobia y pueden traducir un síndrome meníngeo infeccioso atípico.

La punción lumbar extrae un LCR claro, con hiperproteinorraquia frecuente y numerosos elementos blancos entre los cuales predominan los polimorfonucleares neutrófilos, sin encontrar germen al examen directo o en los cultivos. La antibioticoterapia se prescribe en caso de que exista alguna duda, aunque un simple tratamiento antiálgico basado en paracetamol sería suficiente, según algunos especialistas.

— *Meningitis infecciosa*: el cuadro meníngeo está completo: rigidez de nuca, fotofobia, vómitos, hipertemia, etc. Aparece generalmente durante la primera semana.

La punción lumbar muestra un LCR turbio con una hiperproteinorraquia, una hipoglucorraquia y numerosos polimorfonucleares neutrófilos alterados. El análisis bacteriológico (examen directo y cultivos del LCR) evidencia el germen responsable (estafilococo, estreptococo, neumococo, bacilos gramnegativos, etc.), si bien eso no siempre es posible.

La antibioterapia debe ser masiva, de amplio espectro y adaptada al antibiograma (si se identifica el germen): asociación de una cefalosporina de tercera generación y a veces fosfomicina durante por lo menos unos diez días.

Estas complicaciones neurológicas precoces pueden presentar el mismo cuadro clínico y evolucionar rápida y dramáticamente. Podrían depender de por lo menos dos factores:

— el volumen del tumor, sus adherencias con los vasos y el tronco cerebral; no obstante, incluso en las exéresis de tumores pequeños, puede producirse una hemorragia por herida lateral o interrupción de un asa vascular; ahí reside el interés de la RM que puede objetivar en algunos casos la presencia de estas asas vasculares;

— la vía de acceso utilizada: no obstante, cualquiera que sea la vía de acceso, las tasas de mortalidad son las mismas en las mejores estadísticas. Se trata de una cirugía de riesgo vital.

• *Otras complicaciones*

— Hematoma extradural: puede aparecer durante una vía suprapetrosa. Se piensa en él ante la instauración rápida de alteraciones de la conciencia, cefaleas, alteraciones motoras contralaterales con signo de Babinski. Debe ser evacuado de urgencia antes de la instalación de un sufrimiento cerebral definitivo.

— Afasia: por lesión del lóbulo temporal dominante en el caso de una vía suprapetrosa.

— Gran mal: por contusión temporal y cicatriz epileptógena en caso de una vía suprapetrosa.

— Neuralgia petrosa: por traumatismo del nervio petroso mayor superficial en caso de una vía suprapetrosa. Requiere la sección del nervio.

— Lesión del trigémino.

— Diplopía por lesión del VI, reversible en algunas semanas.

— Síndrome cerebeloso o vestibular central.

— Trombosis del seno longitudinal superior.

Complicaciones locales

• *Fístulas de líquido cefalorraquídeo* [26]

Se distinguen:

— *las fugas de LCR por la herida quirúrgica*: dado que no remiten espontáneamente, presentan un alto riesgo meníngeo. Están relacionadas con una elevación de la presión del LCR (meningitis latente, hipertensión arterial [HTA], hipersecreción, defecto de reabsorción) y/o a un defecto de impermeabilidad inicial de la vía de acceso;

— *la rinorrea cerebrospinal*: esta fuga de LCR por la caja del tímpano, la trompa de Eustaquio y las fosas nasales se manifiesta:

— por signos directos: rinorrea clara que aparece por la mañana al despertarse o durante el día al inclinar la cabeza hacia adelante (prueba de Dandy), con el esfuerzo (defecación u otro) o al efectuar la maniobra de Stookey;

— por signos indirectos: estado subfebril, astenia, tos irritativa por deglución de LCR, cefaleas, síndrome meníngeo, incluso alteraciones de la conciencia.

— *Tratamiento*: la profilaxis de estas fugas de LCR se basa en algunas reglas:

— relleno riguroso de la cavidad quirúrgica y del ático, con sutura correcta que mantiene el relleno in situ;

— despertar progresivo del enfermo con objeto de evitar los esfuerzos de la tos sobre la sonda de intubación o un despertar agitado;

— mantenimiento continuo de un vendaje impermeable y compresivo durante los primeros 12 días postoperatorios;

— prohibición de sonarse la nariz y de realizar los esfuerzos de defecación (laxantes suaves);

— decúbito lateral del lado opuesto;

— restricción de las visitas (limitadas a una persona por día).

El tratamiento de estas fugas de LCR conlleva:

— restricción hídrica;

— diuréticos osmóticos (tipo acetazolamida);

— posición semisentado estricta;

— prohibición de las visitas (riesgo de contaminación);

— drenaje lumbar de descarga con control bacteriológico diario.

Si la fuga persiste más allá de la primera semana, es necesario considerar la reintervención para conseguir la impermeabilidad (cavidad quirúrgica para las fugas sobre cicatriz, eventual exclusión del oído medio para las rinorreas cerebrospinales).

• *Problemas de cicatrización cutánea*

Son poco frecuentes a nivel de la cicatriz quirúrgica. En cambio, en el caso de una toma de muestra de grasa abdominal, debe tenerse la precaución de lograr la hemostasia antes del cierre cutáneo pues, incluso con la colocación de un dren de Redon, la aparición de hematoma de la pared no es rara. Estos hematomas pueden ser causa de una sobreinfección local y de problemas de cicatrización ulterior.

Complicaciones pulmonares

En su mayor parte se relacionan con una lesión de los nervios mixtos después de la exéresis de neurinomas voluminosos del acústico. Las alteraciones de la deglución con la broncorrespiración resultante son causa de bronconeumopatías graves.

La profilaxis se basa en una evaluación de estas funciones antes de retomar la alimentación y la colocación de una sonda nasogástrica si están afectadas. La sonda se mantiene in situ hasta la normalización (generalmente 2 semanas). Requiere una supervisión estrecha: curva térmica, auscultación y radiografía pulmonar ante la menor duda.

El tratamiento comprende una antibioticoterapia de amplio espectro (principalmente activa para los anaerobios y los bacilos gramnegativos), kinesiterapia respiratoria, colocación y mantenimiento de sonda nasogástrica (con reinicio prudente de la alimentación salvo si la parálisis persiste, lo que puede requerir una gastrostomía) y eventualmente broncoaspiración e incluso traqueotomía.

Parálisis facial

La parálisis facial periférica constituye una complicación precoz cuando la integridad anatómica del nervio no ha podido ser conservada o cuando la disección ha sido difícil. Puede preverse si la estimulación del nervio a nivel del tronco cerebral no da respuesta monitorizada o si la intensidad del estímulo debe aumentarse considerablemente.

La rehabilitación paliativa de la motricidad facial puede considerarse de diferentes maneras:

— reparación extemporánea, generalmente mediante un injerto, de una sección del nervio ocurrida durante la exéresis tumoral [2];

— anastomosis hipoglosofacial a corto plazo si no se ha conservado el nervio facial, o diferida si el nervio ha sido conservado sin recuperación funcional. En este caso la anastomosis debe hacerse al cabo de un año;

— excepcionalmente, cirugía plástica en caso de fracaso de estos diferentes procedimientos. Debe tenerse en cuenta que una anastomosis hipoglosofacial es posible durante los 3 años siguientes a la parálisis, incluso si la calidad de los resultados disminuye en proporción inversa al retraso.

Complicaciones oftalmológicas

Deben explorarse sistemáticamente teniendo en cuenta la frecuencia de la hipoestesia corneal asociada a las parálisis faciales, incluso menores.

El riesgo de una queratitis punctata superficial exige un control oftalmológico regular y la instauración de un tratamiento local adaptado (lágrimas artificiales, pomada de vitamina A, oclusión palpebral nocturna tipo Augenverband).

En caso de parálisis facial grave o de anestesia corneal mayor, puede estar indicada una blefarorrafia (interna o completa).

Complicaciones tromboembólicas

Inherentes a cualquier intervención con permanencia en cama prolongada, son relativamente frecuentes y deben buscarse de forma sistemática y prevenirse con la incorporación precoz que requiere el inicio de la rehabilitación vestibular.

■ *Resultados*

Conservación de la motricidad facial

Generalmente, se evalúa mediante la escala de House y Brackmann [33] que abarca del grado I normal al grado VI que corresponde a una parálisis total.

Depende ciertamente de la experiencia del cirujano, de la utilización de la monitorización y también de la vía de acceso y aún más del tamaño del tumor [57]. Algunos ejemplos ilustrarán esta afirmación.

Respecto al tamaño del tumor, 504 casos operados por Tos y Thomsen por vía translaberíntica hasta 1994 [79] son especialmente demostrativos. Según la escala de House y Brackmann, la motricidad facial a un año está indicada sobre el *cuadro I.*

Respecto a las vías de acceso, pueden indicarse los resultados siguientes expresados en porcentaje de grado I y II de House-Brackmann en series parciales, puesto que son recientes *(cuadro II).*

Entre la serie de Zini [59] (1991), se observan a un año los resultados indicados en el *cuadro III.*

Por último, la monitorización ha hecho variar los resultados obtenidos por los autores por vía translaberíntica del 67,2 al 78,6 % de grado I, para todos los tamaños. Si sólo se consideran los estadios IV operados por vía translaberíntica sin monitorización, se ha observado el 28 % de grados I y II y con monitorización, el 52 % de grados I y II.

Conservación de la audición [9, 10, 13, 16, 37, 43, 53, 54, 69]

Según los criterios de Silverstein (1986) [63] levemente corregidos para Gardner y Robertson [21], se puede admitir que la audición es buena con una pérdida tonal media de 0 a 30 dB y una inteligibilidad comprendida entre el 70 y el 100 %. La audición es útil con una pérdida comprendida entre 31 y 50 dB y una inteligibilidad comprendida entre el 50 y el 69 %. El cálculo de la pérdida tonal se efectúa habitualmente para las frecuencias 500, 1 000 y 2 000 Hz. Las recomendaciones recientes de la *American Medical Association* le añaden la frecuencia 3 000.

Por vía retrosigmoidea, Uziel [83] indica que la función auditiva para los neurinomas de estadio I y II operados permanece correcta o útil en el 43 % de los casos. De 104 casos de tumores de 20 mm en el ángulo como máximo (salvo seis casos), Mazzoni [46] señala una buena audición en siete casos y una audición útil en 2 casos. En una serie personal de 26 casos operados por vía retrosigmoidea, los autores han podido conservar una audición normal en nueve casos (45 %) y útil en siete casos; en total, en el 61 % de los casos se conservó una audición útil entre 0 y 50 dB.

Por vía suprapetrosa, Sterkers [73] conserva una audición buena o útil en el 51 % de los casos. Wigand [86] conserva una audición normal en 5 de cada 9 casos y 10 de cada 22 casos sin afectar al tronco.

Problema de recidivas

Por lo general, no se plantea en las vías translaberínticas sino en las vías suprapetrosas o retrosigmoideas debido a la difi-

Cuadro I.

Grado	Total (%)	1-25 mm (%)	26-40 mm (%)	> 40 mm (%)
I	57,5	81,3	53,4	31,8
II	12,1	10,9	18,5	7,7
III	8,1	4,7	10,2	10,3

Cuadro II.

Translaberíntica (in [8])	Moffat (76 casos) Portmann (120 casos) Sterkers (106 casos)	64,5 % 80 % 81 % (95 % con monitorización y bisturí)
Suboccipital (in [8])	Fischer (99 casos)	65 %
Retrosigmoide [53]	Nadol (78 casos) Magnan-Dubreuil (76 casos)	100 % estadio I 83 % por encima de 25 mm 98,6 estadio I
Suprapetrosa [86]	Wigand (173 casos)	100 % para las lesiones intracanaliculares, 84 % para las lesiones que no afectan al tronco, 69 % para las lesiones más voluminosas

Cuadro III.

		Grado I (%)	Grado II (%)	Grado III (%)
Translaberíntica (estadios I, II, III, IV)	40 casos	57,5 12,1 8,1	81,3 10,9 4,7	53,4 18,5 10,2
Retrosigmoide (estadios I, II, III, IV)	40 casos	80	10	10
Suprapetrosa (estadios I, II)	20 casos	57,5	31,6	10,5

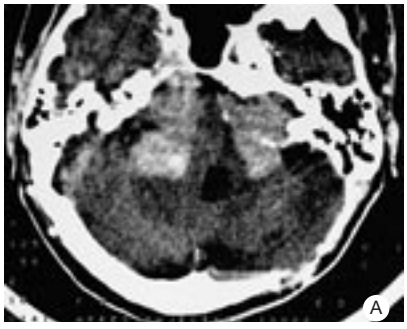

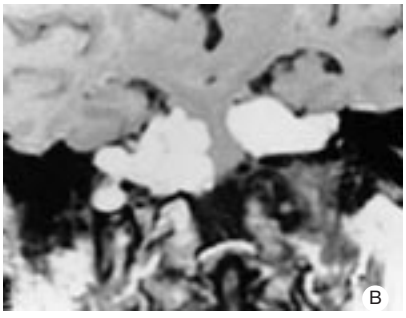

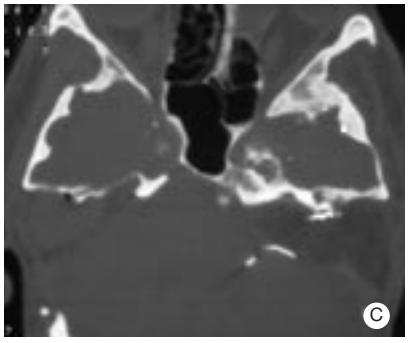

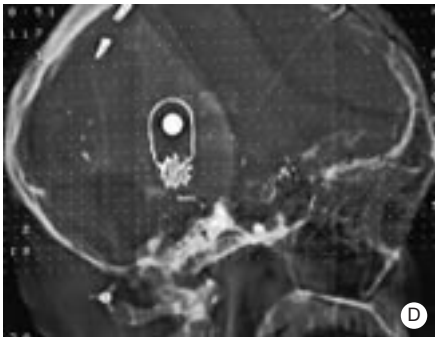

17 *Neurofibromatosis 2- Enfermo de 21 años. Gran neurinoma del acústico bilateral. Meningioma del foramen yugular derecho con parálisis de los nervios mixtos derechos. Meningioma frontal. Sordera total bilateral. Exéresis por vía translaberíntica inicialmente derecha luego izquierda con colocación de un implante del tronco cerebral a la izquierda.*
A. Corte axial-TC con contraste.
B. Corte coronal-RM en T1 con gadolinio.
C. Corte coronal-TC ventana ósea: electrodo en el foramen de Luschka.
D. Receptor in situ.

cultad de controlar el fondo del conducto auditivo interno y a la posible extensión tumoral al nervio coclear [58].

Sterkers (comunicación personal) ha observado el 15 % de recidivas a largo plazo en las vías retrosigmoideas que ha practicado.

Moffat [47] no observó ninguna recidiva sobre un total de 21 neurinomas.

Mazzoni [46], en su serie de 104 casos, ha observado ocho posibles recidivas con captación de contraste redondeada en el fondo del conducto auditivo interno en cinco casos y en toda la zona de meatotomía en tres casos. Cuatro casos fueron reintervenidos por vía translaberíntica comprobando la recidiva.

Indicaciones terapéuticas

Las indicaciones terapéuticas dependen no sólo del tamaño del neurinoma, sino también de la conservación o no de la audición, de la extensión al fondo del conducto auditivo interno y también de la edad y del estado general del paciente.

CONTRAINDICACIÓN QUIRÚRGICA

La cirugía es imposible en caso de estado vascular deficitario o de edad avanzada.

Si el neurinoma es pequeño, se lo controla. Si aumenta, será una indicación de bisturí de rayos γ.

Si el neurinoma es más voluminoso: indicación de radioterapia estereotáxica.

NEURINOMA VOLUMINOSO

Cuando el neurinoma es voluminoso o muy voluminoso, la exéresis se hace por vía translaberíntica. Incluso si hay dilatación ventricular, ya no se práctica un drenaje ventricular previo.

NEURINOMA PEQUEÑO

— *La audición no está conservada*: indicación de exéresis por vía translaberíntica. Si el enfermo es de edad avanzada, puede ser controlado si el neurinoma no provoca alteraciones vestibulares.

— *La audición está conservada*: este concepto es apreciado de forma diferente según los autores. Es indiscutible si la pérdida auditiva media está comprendida entre 0 y 30 dB y si la inteligibilidad es igual o superior al 70 %. Es más discutible si se llega hasta la regla de los 50-50. En cambio, una pérdida auditiva de alrededor de 50 dB con una inteligibilidad superior o igual al 70 % y una audición contralateral de un valor apenas superior constituye una buena indicación de intento de conservación de la audición.

El neurinoma no llega hasta el fondo del conducto y el enfermo es relativamente joven. Tiene menos de 60 o 65 años y su estado general es bueno. Es necesario tratar de conservar la audición pasando por la vía retrosigmoidea. Numerosos cirujanos utilizan la vía suprapetrosa para los neurinomas intracanaliculares o los pequeños que desbordan en el ángulo.

El enfermo es mayor o el neurinoma alcanza el fondo del conducto auditivo interno. Es necesario controlar el neurinoma. Si aumenta, es necesario extraerlo por vía translaberíntica. En algunos casos, la intervención es necesaria de entrada pues el neurinoma provoca vértigos o una inestabilidad molesta.

NEURINOMA BILATERAL

Si el neurinoma es bilateral y evoluciona en el cuadro de una neurofibromatosis [22], la actitud práctica frente a esta terrible enfermedad se ha modificado dada la posibilidad de colocar no sólo un implante coclear si ha podido conservarse un nervio coclear funcional sino principalmente por la aparición de los implantes del tronco cerebral. Estos son más fáciles de colocar por vía translaberíntica y en el mismo tiempo operatorio. No obstante, los resultados son aún inciertos a pesar de los progresos realizados en su colocación gracias a los PPA obtenidos por la estimulación del implante. Además, el tratamiento de estas NF2 es complicado por la presencia de neurinomas o meningiomas múltiples que pueden evolucionar en otras zonas y en particular en el foramen yugular provocando otras parálisis craneales *(fig. 17)*.

Si el oído está sordo del lado del neurinoma de gran tamaño, debe eliminarse por vía translaberíntica. El pequeño neurinoma contralateral se controlará. Si alcanza 2 cm en el ángulo,

hay que quitarlo por vía retrosigmoidea. Si la audición no puede conservarse pero el nervio coclear se ha conservado y produce una sensación sonora por estímulo eléctrico, puede colocarse un implante coclear. En caso contrario, deberá colocarse un implante del tronco cerebral por vía translaberíntica.

Si la audición es buena del lado del neurinoma de gran tamaño y mala del lado opuesto, la situación es mucho más difícil.

Psicológicamente, parece necesario extirpar el neurinoma de gran tamaño por vía retrosigmoidea intentando conservar la audición a condición de que el neurinoma no exceda los 2,5 cm.

En caso de ser demasiado voluminoso, es preferible proceder por vía translaberíntica y colocar desde un principio un implante del tronco cerebral.

La iconografía es gentileza del servicio de neurología del centro hospitalario universitario de Grenoble, Francia (Prof. G Crouzet y Dr A Vasdev).

Cualquier referencia a este artículo debe incluir la mención del artículo original: Charachon R, Lavieille JP et Chirossel JP. Neurinomes de l'acoustique. Encycl Méd Chir (Editions Scientifiques et Médicales Elsevier SAS, Paris, tous droits réservés), Oto-rhino-laryngologie, 20-250-A-10, 1997, 18 p.

Bibliografía

[1] Amoils P, Lanser MJ, Jackler RK. Acoustic neuroma presenting as a middle ear mass. *Otolaryngol Head Neck Surg* 1992 ; 107 : 478-482

[2] Arriaga MA, Brackmann DE. Facial nerve repair techniques in cerebellopontine angle tumor surgery. *Am J Otol* 1992 ; 13 : 356-359

[3] Berg HM, Cohen NL, Hammerschlag PE, Waltzman SB. Acoustic neuroma presenting as sudden hearing loss with recovery. *Otolaryngol Head Neck Surg* 1986 ; 94 : 15-22

[4] Bourn D, Carter SA, Evans DG, Goodship J, Coakham H, Strachan T. A mutation in the neurofibromatosis type 2 tumor-suppressor gene, giving rise to widely different clinical phenotypes in two unrelated individuales. *Am J Hum Genet* 1994 ; 55 : 69-73

[5] Brackmann DE. Middle fossa approach for acoustic tumor removal. *Clin Neurosurg* 1992 ; 38 : 603-618

[6] Brockes JP, Breakefield XO, Martusa RL. Glial growth factor like activity in Schwann cell tumors. *Ann Neurol* 1986 ; 20 : 317-322

[7] Browne JD, Fisch U. Transotic approach to the cerebellopontine angle. *Otolaryngol Clin North Am* 1992 ; 25 : 331-346

[8] Charachon G. Chirurgie du neurinome de l'acoustique : à propos des voies d'abord translabyrinthique et rétrosigmoïde. [thèse]. Montpellier, 1992

[9] Charachon G, Uziel A, Frerebeau PH, Benezech J. Outcome of hearing preservation following retrosigmoid removal of acoustic neuromas. In : Mazzoni A, Sanna M eds. Skull base surgery. Kugler, 1995 : update I : 405-409

[10] Charachon R, Chirossel JP, Lavieille JP. Management of small acoustic neurinomas. In : Sterkers JM, Charachon R, Sterkers O eds. Acoustic neuroma and skull base surgery. Kugler, 1996 : 215-218

[11] Charachon R, Gratacap B, Lavieille JP, Tixier C. Acoustic neuromas invading the middle and inner ear. Skull base surgery. Basel : Karger, 1994 : 850-852

[12] Clemis JD, Ballad WJ, Baggot PJ, Lyon ST. Relative frequency of inferior vestibular schwannoma. *Arch Otolaryngol Head Neck Surg* 1986 ; 112 : 190-194

[13] Colleaux B, Chays A, Dubreuil CH, Magnan J, Boulud B. Neurinome de l'acoustique et conservation de l'audition. *J Fr ORL* 1994 ; 43 : 101-105

[14] Couturier J, Delattre O, Kujas M, Philippon J, Peter M, Rouleau G et al. Assessment of chromosome 22 anomalies in neurinomas by combined karyotype and RFLP analyses. *Cancer Genet Cytogenet* 1990 ; 45 : 55-62

[15] Curley JW, Ramsden RT, Howell A, Healy K, Lye RH. Oestrogen and progesterone receptors in acoustic neuroma. *J Laryngol Otol* 1990 ; 104 : 865-867

[16] Dubreuil C, Colleaux B, Boulud B, Ferber C. Acoustic neuroma predicting data for hearing preservation. In : Sterkers JM, Charachon R, Sterkers O eds. Acoustic neuroma and skull base surgery. Kugler, 1996 : 293-296

[17] Ducatman BS, Scheithauer BW. Postirradiation neurofibrosarcoma. *Cancer* 1983 ; 51 : 1028-1033

[18] Fabricant RN, Todaro GJ, Eldridge R. Increased levels of nerve growth factor crossreacting protein in « central » neurofibromatosis. *Lancet* 1979 ; 1 : 4-7

[19] Flickinger JC, Kondziolka D, Pollock BE, Lunsford LD. Evolution in technique for vestibular schwannoma radiosurgery and effect on outcome. *Int J Radiat Oncol Biol Phys* 1996 ; 36 : 275-280

[20] Fraysse B et al. Acoustic neuroma with normal ABR. In : Tos M, Thomsen J eds. Acoustic neuroma and skull base surgery. Kugler, 1992 : 91-95

[21] Gardner G, Robertson JH. Hearing preservation in unilateral acoustic neuroma surgery. *Ann Otol Rhinol Laryngol* 1988 ; 97 : 55-56

[22] Glasscock ME, Hart MJ, Vrabeck JT. Management of bilateral acoustic neuroma. *Otolaryngol Clin North Am* 1992 ; 25 : 449-469

[23] Grabel JC, Zappulla RA, Ryder J, Wang WJ, Malis LI. Brain-stem auditory evoked responses in 56 patients with acoustic neurinoma. *J Neurosurg* 1991 ; 74 : 749-753

[24] Grey PL, Moffat DA, Hardy DG. Surgical results in unusual cerebellopontine angle tumors. *Clin Otolaryngol* 1996 ; 21 : 237-243

[25] Haid CT, Wigand ME. Advantages of the enlarged middle fossa approach in acoustic neuroma. *Am J Otol* 1989 ; 10 : 301-303

[26] Hardy DG, Moffat DA. The management of cerebrospinal leakage following acoustic neuroma surgery. In : Tos M, Thomsen J eds. Acoustic neuroma and skull base surgery. Kugler, 1992 : 735-738

[27] Harner SG, Beatty CW, Ebersold MJ. Headache following acoustic neuroma excision. *Am J Otol* 1993 ; 14 : 552-555

[28] Harner SG, Beatty CW, Ebersold MJ. Headache following acoustic neuroma removal. In : Sterkers JM, Charachon R, Sterkers O eds. Acoustic neuroma and skull base surgery. Kugler, 1996 : 435-438

[29] Hebbar GK, McKenna MJ, Linthicum F. Immunohistochemical localization of vimentin and S-100 antigen in small acoustic tumors and adjacent cochlear nerves. *Am J Otol* 1990 11 : 310-313

[30] Higgs WA. Sudden deafness as the presenting symptom of acoustic neurinoma. *Arch Otolaryngol* 1973 ; 98 : 73-76

[31] Hirsch A, Noren G. Audiological evaluation after stereotactic radiosurgery in acoustic neurinomas. In : Tos M, Thomsen J eds. Acoustic neuroma and skull base surgery. Kugler, 1992 : 293-295

[32] House JW. Evolution of the transtemporal bone removal of acoustic tumors. *Arch Otolaryngol* 1964 ; 80 : 731-742

[33] House JW, Brackmann DE. Facial nerve grading system. *Otolaryngol Head Neck Surg* 1985 ; 93 : 146-147

[34] House JW, Hitselberger WE. Fatalities in acoustic tumor surgery. In : House WF, Leutje CM eds. Acoustic tumors. Baltimore : University Park Press, 1979 : 235-264

[35] Jackler RK, Brackmann DE. Neurotology. St Louis : CV Mosby, 1994

[36] Jackler RK, Lalwani AK. Preoperative differentiation between acoustic neuroma and meningioma of the cerebellopontine angle. In : Tos M, Thomsen J eds. Acoustic neuroma and skull base surgery. Kugler, 1992 : 939-944

[37] Jenkins HA. Hearing preservation in acoustic neuroma surgery *Laryngoscope* 1992 ; 102 : 125-128

[38] Klinken L. Estrogen and progesterone receptors in acoustic neuromas. *Arch Otorhinolaryngol* 1988 ; 42 : 172-176

[39] Laasonen EM, Troupp H. Volume growth rate of acoustic neurinomas. *Neuroradiology* 1986 ; 28 : 203-207

[40] Lanser MJ, Sussman SA, Frazer K. Epidemiology, pathogenesis and genetics of acoustic tumors. *Otolaryngol Clin North Am* 1992 ; 25 : 499-520

[40bis] Leonard JR, Talbot ML. Asymptomatic acoustic neurilemnoma. *Otolaryngol* 1970 ; 91 : 117-124

[41] Levo H, Pyykko I, Blomstedt G. Postoperative pain after surgery for acoustic neurinoma. In : Sterkers JM, Charachon R, Sterkers O eds. Acoustic neuroma and skull base surgery. Kugler, 1996 : 439-442

[42] Lunsford LD, Linskey ME, Flickinger JC. Stereotactic radiosurgery for acoustic nerve sheath tumors. In : Tos M, Thomsen J eds. Acoustic neuroma and skull base surgery. Kugler, 1992 : 279-287

[43] Magnan J, Chays A, Bremond G. Hearing preservation by the retrosigmoid approach. In : Tos M, Thomsen J eds. Acoustic neuroma and skull base surgery. Kugler, 1992 : 641-645

[44] Mancini F, Falcioni M, Landolfi M, Mazzoni A, Sanna M. Management of acoustic neuroma through the enlarged translabyrinthine approach : how can we improve the results ? In : Sterkers JM, Charachon R, Sterkers O eds. Acoustic neuroma and skull base surgery. Kugler, 1996 : 185-194

[45] Martin CH, Deguine O, Fraysse B, Chelik HL, Cadene MV. Natural growth of acoustic neuromas in older patients. In : Sterkers JM, Charachon R, Sterkers O eds. Acoustic neuroma and skull base surgery. Kugler, 1996 : 343-350

[46] Mazzoni A, Calabrese V, Moschini L. Residual and recurrent acoustic neuroma in hearing preservation procedures : neuroradiologic and surgical findings. In : Sterkers JM, Charachon R, Sterkers O eds. Acoustic neuroma and skull base surgery. Kugler, 1996 : 102-112

[47] Moffat DA, Phelps PD, Hardy DG. Magnetic resonance imaging following vestibular schwannoma excision. In : Sterkers JM, Charachon R, Sterkers O eds. Acoustic neuroma and skull base surgery. Kugler, 1996 : 75-82

[48] Moller P, Myrseth E, Jensen O, Pedersen PH, Larsen JL, Krakenes J et al. Acoustic neuroma : observation, surgery or gamma-knife treatment. In : Sterkers JM, Charachon R, Sterkers O eds. Acoustic neuroma and skull base surgery. Kugler, 1996 : 339-342

[49] Monnier N, Lerouge E, Zhao H, Lescuyer P, Azoti L, Lavieille JP et al. Molecular genetic analysis of patients with neurofibromatosis 2 and sporadic meningiomas. In : Sterkers JM, Charachon R, Sterkers O eds. Acoustic neuroma and skull base surgery. Kugler, 1996 : 31-36

[50] Monsell EM, Wiet RJ. Estrogen and progesterone binding by acoustic neuroma tissue. *Otolaryngol Head Neck Surg* 1990 ; 103 : 377-379

[51] Mouret P. Neurinomes de l'acoustique. Problèmes actuels à propos d'une série de 151 cas. [thèse]. Grenoble, 1989

[52] Musiek FE, Josey AF, Glasscock ME. Auditory brain-stem response in patients with acoustic neuromas. Wave presence and absence. *Arch Otolaryngol Head Neck Surg* 1986 ; 112 : 186-189

[53] Nadol JB, Chiong CM, Ojemann RG, McKenna MJ, Martuza RL, Montgomery WW et al. Preservation of hearing and facial nerve function in resection of acoustic neuroma. *Laryngoscope* 1992 ; 102 : 1153-1158

[54] Nadol JB, Levine R, Martuza RL, Ojeman RG, Montgomery WW. Preservation of hearing in the surgical removal of acoustic neuromas of the internal auditory canal and cerebellar pontine angle. *Laryngoscope* 1987 ; 97 : 1287-1294

[55] Nestor JJ, Korol HW, Nutik SL, Smith R. The incidence of acoustic neuroma. *Arch Otolaryngol Head Neck Surg* 1988 ; 114 : 680

[55bis] Ohtani I, Kashiwabara K, Tadaki T. Asymptomatic acoustic schwannoma. XVI World Congress of ORL. HN Surgery. Sydney : McCafferty G, Coman W, Carroll R, Monduzzi Editore, 1997 : 965-969

[56] Pasquier B, Wozniak P, Gratacap B, Charachon R. Evaluation of the acoustic neuroma growth rate by immunohistochemical techniques. In : Tos M, Thomsen J eds. Acoustic neuroma and skull base surgery. Kugler, 1992 : 173-176

[57] Pellet W, Emram B, Cannoni M, Pech A, Zanaret M, Thomassin M. Les résultats fonctionnels de la chirurgie des neurinomes de l'acoustique unilatéraux. *Neurochirurgie* 1993 ; 39 : 24-40

[58] Perre J, Viala P, Foncin JF. Involvement of cochlear nerve in acoustic tumors. *Acta Otolaryngol* 1990 ; 110 : 245-252

[59] Piazza F, Zini C, Gandolfi A, Sanna M, Iagher C. The problem of facial nerve anatomical and functionnal preservation in relation to different approaches. In : Tos M, Thomsen J eds. Acoustic neuroma. Kugler, 1992 : 767-770

[60] Rhoton AL, Tedeschi H. Microsurgical anatomy of acoustic neuroma. *Otolaryngol Clin North Am* 1992 ; 25 : 257-294

[61] Robson AK, Leighton SE, Anslow P, Milford CA. MRI as a single screening procedure for acoustic neuroma. A cost effective protocol. *J R Soc Med* 1993 ; 86 : 455-457

[62] Roulleau GA, Seizinger BR, Wertelecki W, Haines JL, Superneau DW, Martuza RL et al. Flanking markers bracket the neurofibromatosis type 2 (NF2) gene on chromosome 22. *Am J Hum Genet* 1990 ; 46 : 323-328

[63] Sanna M, Zini C, Gamoletti R, Landolfi M, Shaan M, Piazza F. Hearing preservation : a critical review of the literature. In : Tos M, Thomsen J eds. Acoustic neuroma and skull base surgery. Kugler, 1992 : 631-638

[64] Schenken I et al. Increased nerve growth stimulating activity in disseminated neurofibromatosis. *N Engl J Med* 1974 ; 290 : 613-614

[65] Schessel DA, Nedzelski Rowed DW, Feghali JG. Headache and local discomfort following surgery of the cerebellopontine angle. In : Tos M, Thomsen J eds. Acoustic neuroma and skull base surgery. Kugler, 1992 : 899-904

[66] Seizinger BR, Martuza RL, Gusella JF. Loss of genes on chromosome 22 in tumorigenesis of human acoustic neuroma. *Nature* 1986 ; 322 : 644-647

[67] Selesnick SH, Jackler RK, Pitts LW. The changing clinical presentation of acoustic tumors in the MRI era. *Laryngoscope* 1993 ; 103 : 431-436

[68] Selters WA, Brackmann DE. Acoustic tumor detection with brainstem electric response audiometry. *Arch Otolaryngol* 1977 ; 103 : 181-187

[69] Shelton C, Hitselberger WE, House WF, Brackmann DE. Hearing preservation after acoustic tumor removal : long term results. *Laryngoscope* 1990 ; 100 : 115-119

[70] Sheppard IJ, Milford CA, Anslow P. MRI in the detection of acoustic neuromas. A suggested protocol for screening. *Clin Otolaryng* 1996 ; 21 : 301-304

[71] Silverstein H, Rosenberg SI, Flanzer JM, Wanamaker HH, Seidman MD. An algorithm for the management of acoustic neuromas regarding age, hearing, tumor, size and symptoms. *Otolaryngol Head Neck Surg* 1993 ; 108 : 1-10

[72] Sterkers JM. Les complications vitales et séquelles neurologiques graves dans la chirurgie du neurinome de l'acoustique. *Ann Otolaryngol Chir Cervicofac* 1989 ; 106 : 245-250

[73] Sterkers JM, Bowler DA. Facial nerve and hearing preservation in acoustic neuroma surgery. In : Fisch U, Valavanis A, Yasargil M eds. Acoustic neuroma and skull base surgery. Kugler, 1988 : 203-205

[74] Sterkers JM, Perre J, Viala P, Foncin JF. The origin of acoustic neuromas. *Acta Otolaryngol* 1987 ; 103 : 427-431

[74bis] Stewart TJ et al. Occult schwannomas of the vestibular nerve. *Arch Otolaryngol* 1975 ; 101 : 91-95

[75] Tallan EM, Harner SG, Beatty CW. Does the distribution of schwann cells correlate with the observed occurence of acoustic neuromas ? *AmJ Otol* 1993 ; 14 : 131-134

[76] Telian SA. Normal auditory brainstem response in patients with acoustic neuroma. *Laryngoscope* 1989 ; 99 : 10-14

[77] Thomassin JM, Zanaret M, Regis D, Epron JP, Pellet W. La prise en charge thérapeutique des neurinomes stade I et II à audition conservée. Congrès français d'ORL, octobre 1996

[78] Thomsen J, Charabi S, Tos M, Mantoni M, Charabi B. An alternative to surgery in acoustic neuroma management : is no treatment good treatment ? In : Sterkers JM, Charachon R, Sterkers O eds. Acoustic neuroma and skull base surgery. Kugler, 1996 : 331-338

[79] Thomsen J, Tos M, Borgesen SE, Moller H. Surgical results after translabyrinthine removal of 504 acoustic neuromas. In : Tos M, Thomsen J eds. Acoustic neuroma. Kugler, 1992 : 331-335

[80] Tos M, Thomsen J. Proposal of classification of tumor size in acoustic tumor surgery. In : Tos M, Thomsen J eds. Acoustic neuroma and skull base surgery. Kugler, 1992 : 133-137

[81] Tos M, Thomsen J, Charabi S. Epidemiology of acoustic neuromas : has the incidence increased during the last years ? In : Tos M, Thomsen J eds. Acoustic neuroma and skull base surgery. Kugler, 1992 : 3-6

[82] Trofatter JA, MacCollin MM, Rutter JL, Murrell JR, Duyao MP, Parry DM et al. A novel moesin-, erzin-, and radixinlike gene is a candidate for the neurofibromatosis 2 tumor suppressor. *Cell* 1993 ; 72 : 791-800

[83] Uziel A. In : Charachon G ed. Chirurgie du neurinome de l'acoustique : à propos des voies d'abord translabyrinthique et rétrosigmoïde, {thèse], Montpellier, 1992

[84] Vanleeuven JP, Meijer E, Grotenhuis JA, Thissen HO, Cremers CW. Suboccipital surgery for acoustic neuroma. *Clin Otolaryngol* 1991 ; 21 : 244-251

[85] Walsted A et al. Auditory brainstem response in the diagnosis of acoustic neuroma. In : Tos M, Thomsen J eds. Acoustic neuroma and skull base surgery. Kugler, 1992 : 87-90

[86] Wigand ME, Haid CT, Berg M. Indications and technique for, and avantages of the enlarged middle-fossa approach. In : Sterkers JM, Charachon R, Sterkers O eds. Acoustic neuroma and skull base surgery. Kugler, 1996 : 231-234

[87] Wilson DF, Hodgson RS, Gustafson MF, Hogue S, Mills L. The sensitivity of auditory brainstem response testing in small acoustic neuromas. *Laryngoscope* 1992 ; 102 : 961-964

[88] Yoshihara S, Kanzaki J, Uchi O. Can the long-term prognosis of facial nerve function be prospected from the ENoG and EMG findings in the early stages after acoustic neuroma removal ? In : Sterkers JM, Charachon R, Sterkers O eds. Acoustic neuroma and skull base surgery. Kugler, 1996 : 407-412